3

ROYAL LONDON OPHTHALMIC HOSPITAL

CONTRIBUTION A L'HISTOIRE

DE LA

SYPHILIS ET DE LA TUBERCULOSE OCULAIRES

DES

GOMMES SYPHILITIQUES

DE

L'IRIS ET DU CORPS CILIAIRE

PAR

Le Docteur Emile NITOT,

Aide d'anatomie de la Faculté de médecine,
Ancien interne en médecine et en chirurgie des hôpitaux de Paris,
Ancien interne de l'hôpital Saint-Louis et de l'hôpital des Enfants-Malades (Sainte-Eugénie),
Membre correspondant de la Société anatomique,
Médaille de bronze de l'Assistance publique.

Avec une planche en lithographie.

PARIS
LIBRAIRIE J.-B. BAILLIÈRE ET FILS,
19, rue Hautefeuille, près du boulevard Saint-Germain.

1880

CONTRIBUTION A L'HISTOIRE

DE LA

SYPHILIS ET DE LA TUBERCULOSE OCULAIRES

DES

GOMMES SYPHILITIQUES

DE L'IRIS ET DU CORPS CILIAIRE

165204

CONTRIBUTION A L'ÉTUDE

DE LA

SYPHILIS OCULAIRE

DES

GOMMES SYPHILITIQUES

DE L'IRIS ET DU CORPS CILIAIRE

INTRODUCTION.

Parmi les différents organes sur lesquels sévit la syphilis, l'œil est évidemment l'un des plus exposés, et peut-être doit-il ce triste privilège à la délicatesse de sa structure et à l'admirable perfection de son fonctionnement.

Les manifestations syphilitiques peuvent envahir les différentes membranes de l'œil ; elles intéressent surtout l'iris, la choroïde, la papille optique et la rétine. Parfois elles se portent exclusivement sur une des parties constituantes de l'organe, parfois

aussi elles en affectent plusieurs simultanément. La syphilis se manifeste tantôt sur le segment antérieur du globe oculaire, tantôt sur le segment postérieur, sans qu'il existe une relation bien manifeste et bien nécessaire entre les altérations des membranes profondes et celles de l'iris ou du corps ciliaire.

Il n'y a pas très longtemps que l'iritis est connue comme une affection distincte. C'est au commencement de ce siècle que Beer et Schmidt décrivirent les premiers l'iritis (1801); mais surtout en 1814 Edwards signala sa fréquence à la suite de la vérole.

Aujourd'hui, grâce aux travaux modernes, l'iritis constitue une des variétés les mieux connues parmi les phlegmasies oculaires. Ce n'est que plus tard, après la découverte de l'ophthalmoscope, qu'on détermina les lésions de l'amaurose syphilitique, et les travaux qui ont paru depuis une vingtaine d'années, tant en France qu'à l'étranger, ont établi d'une manière incontestable les lésions syphilitiques des membranes profondes de l'œil.

L'iritis chez les syphilitiques peut présenter des formes simples : iritis plastique, iritis séreuse ; et c'est là le cas le plus ordinaire. Mais à côté de cela il existe une forme plus grave et plus rare, c'est l'iritis parenchymateuse gommeuse dans laquelle on peut observer de véritables gommes syphilitiques développées dans l'épaisseur de l'iris, analogues à

celles que l'on rencontre dans les autres parties du corps.

Ces cas sont aujourd'hui parfaitement connus, grâce aux nombreux faits que l'on a observés ; mais il existe encore d'autres manifestations syphilitiques spéciales, qui ne siègent plus dans l'iris, mais dans le corps ciliaire lui-même, et présentent une physionomie toute particulière. Ce sont ces manifestations plus rares, et généralement peu connues, que nous désignerons sous le nom de gommes syphilitiques du corps ciliaire, et qui vont faire surtout l'objet de notre travail.

Nous étudierons donc les gommes de l'iris et du corps ciliaire, mais en leur accordant une part inégale.

Nous ne ferons que résumer, pour ainsi dire, l'état de la science sur ce qui concerne les gommes de l'iris, et nous insisterons spécialement sur les gommes du corps ciliaire, dont nous avons pu constater un exemple remarquable pendant notre année d'internat dans le service ophthalmologique de notre excellent maître M. le professeur Panas, auquel nous sommes heureux de pouvoir ici témoigner notre gratitude.

Ce travail comprendra dix chapitres.

Nous consacrerons le premier chapitre à l'historique, et nous chercherons à établir, aussi équitablement que possible, la part qui revient à chacun. Nous indiquerons les auteurs qui ont nettement

établi l'existence des gommes de l'iris et du corps ciliaire dans des observations que l'on trouvera plus loin ; nous verrons aussi que l'on peut considérer comme telles certaines observations d'auteurs plus timides qui les ont publiées sans désignation bien spéciale.

Nous discuterons dans un second chapitre s'il existe un élément véritablement caractéristique de la syphilis, que nous chercherons à différencier de celui du tubercule, du sarcome, ou de l'inflammation franche. Nous verrons que cet élément n'existe pas, et que nous devons baser le diagnostic non pas sur l'examen histologique de la lésion, mais bien sur la marche clinique de la maladie, sur les antécédents du malade, et sur le traitement.

Le troisième chapitre comprendra l'anatomie pathologique des gommes de l'iris et du corps ciliaire telle qu'elle peut être établie par les examens qui en ont été faits. Nous verrons aussi ce qu'il faut entendre par granulomes, nom sous lequel la plupart des auteurs allemands, confiants dans l'unité de la lésion, décrivent des productions diverses que nous essaierons de ranger dans les gommes ou dans les tubercules.

Le quatrième chapitre traitera de l'étiologie.

Le cinquième chapitre renfermera les symptômes, la marche, la terminaison de la maladie.

Dans un sixième chapitre, nous grouperons les observations en deux paragraphes : le premier com-

prendra les observations relatives aux gommes de l'iris ; le second, celles qui sont relatives aux gommes du corps ciliaire. Elles seront accompagnées d'une planche destinée à montrer sur une figure une gomme, sur l'autre un sarcome du corps ciliaire.

Le septième chapitre comprendra un exposé détaillé du diagnostic différentiel des tumeurs de l'iris et du corps ciliaire. Nous insisterons tout particulièrement sur les caractères du tubercule, en y joignant les observations que l'on a recueillies dans ces dernières années.

Les chapitres suivants comprendront le pronostic et le traitement.

Enfin nous écrirons nos conclusions, que nous ferons suivre d'un index bibliographique.

Il nous a paru préférable de ne pas scinder notre travail en deux parties : l'une comprenant l'histoire des gommes de l'iris, l'autre celle des gommes du corps ciliaire, et de mettre sous chaque tête de chapitre ce qui appartient à l'une et ce qui appartient à l'autre dans deux paragraphes distincts. De cette façon nous éviterons bien des répétitions, et de plus cette manière de faire se trouve justifiée par ce fait que l'on peut rencontrer sur le même malade et sur le même œil des productions analogues siégeant à la fois dans l'iris et dans le corps ciliaire.

Nous remercions ici publiquement notre excellent ami M. M. Legrain de l'empressement qu'il a mis à nous traduire les textes allemands.

CHAPITRE PREMIER.

Considérations générales sur la constitution micrographique de la néoplasie syphilitique.

Au point de vue clinique, la plupart des syphiligraphes ont divisé les manifestations syphilitiques en trois grandes périodes :

1° Une période primitive, caractérisée par le chancre ;

2° Une période secondaire, à laquelle appartiennent les plaques muqueuses et les syphilides cutanées ;

3° Une période tertiaire, comprenant les lésions profondes et tardives, les gommes.

Mais lorsque, le microscope à la main, on examine ces différentes lésions, on est frappé de leur ressemblance histologique, de leur constitution identique, et on acquiert rapidement la conviction qu'il existe là un tissu spécial syphilitique qui peut envahir les divers tissus de l'organisme à des époques variables de la syphilis.

Ici le tissu morbide s'est infiltré dans la peau et les muqueuses, et constitue le chancre, les plaques muqueuses et les syphilides cutanées revêtant leurs différentes formes, papuleuses, tuberculeuses, etc.

Là les lésions sont plus profondes : ce sont de

véritables gommes. Mais partout le tissu morbide est identique à lui-même, et les caractères histologiques de l'accident primitif se confondent absolument avec ceux de la gomme à sa première période d'évolution.

Le tissu morbide est le même ; mais ce qui est variable, c'est d'abord le lieu de son évolution qui détermine des modifications spéciales de voisinage ; c'est son siège superficiel ou profond ; c'est son abondance, sa dissémination, ou, au contraire, sa localisation ; c'est aussi le terrain essentiellement variable d'un individu à l'autre sur lequel il se développe. De là sa marche plus ou moins rapide ou plus ou moins lente. Ici, succession rapide des divers accidents de la syphilis qui fait de cette forme une syphilis précoce généralement maligne ; là, au contraire, c'est avec peine que la syphilis évolue, et le malade syphilitique, une fois son chancre guéri, peut rester pendant de longues années indemne de tout accident.

Toutefois il faut distinguer deux phases au point de vue de l'évolution du tissu morbide.

Dans une première période, il n'y a qu'une simple infiltration de tissu nouveau qui est susceptible de régresser, et qui consiste dans une prolifération des éléments jeunes du tissu cellulaire interstitiel.

Dans une seconde période, il y a dégénérescence granuleuse ; les cellules se multiplient, diminuent de volume, sont comprimées les unes contre les

autres, et il se produit par places de petits nodules ou îlots irréguliers dans lesquels les cellules centrales sont atrophiées et granuleuses, tandis que les cellules périphériques sont plus volumineuses, et présentent les caractères des cellules embryonnaires. (Cornil et Ranvier.)

Est-ce à dire qu'il existe là un tissu spécial caractéristique de la syphilis?

Jusque dans ces dernières années il était impossible de déterminer en quoi consistait le tissu syphilitique.

Hunter regardait les gommes comme le résultat d'un épanchement de lymphe plastique, et Ricord adopte sa doctrine.

Au début de l'application de l'histologie à l'anatomie pathologique, Lebert fit tous ses efforts pour trouver dans les gommes un élément spécifique, mais il finit par déclarer avec regret qu'il n'y en avait aucun.

Ch. Robin considère les gommes syphilitiques comme formées par 80 p. 100 de cytoblastions, caractérisés par de petits éléments de 5 à 6 μ, résistant à l'action de l'acide acétique, et existant à l'état de cellules ou de noyaux libres.

Fœrster range les gommes parmi les tumeurs à cellules lymphatiques, parce qu'il assimile les éléments cellulaires des gommes aux cellules libres existant dans les alvéoles des ganglions lymphatiques.

Virchow fait des gommes des tumeurs de granulations, c'est-à-dire constituées par un tissu de granulations (granulations-gewebe), mot synonyme de bourgeon charnu ou tissu inflammatoire.

Lancereaux ne cherche pas à définir le tissu des gommes autrement que par une prolifération du tissu conjonctif, et ne donne pas, à proprement parler, de définition anatomique.

Pour Billroth, les gommes ne sont autres qu'un tissu purement et simplement inflammatoire.

Pour Cornil et Ranvier, les lésions déterminées dans le tissu conjonctif par la syphilis ne diffèrent pas essentiellement de celles que produit l'inflammation dans ce même tissu. Ce sont des cellules embryonnaires rondes ou fusiformes. D'après ces auteurs, les cytoblastions de M. Robin ne seraient que des cellules embryonnaires gênées dans leur développement lorsqu'elles sont très nombreuses et pressées les unes contre les autres, ou bien ces mêmes cellules en voie d'atrophie.

Enfin, Wagner considère les gommes comme formées d'un tissu particulier composé de petits éléments cellulaires renfermés isolément dans une cavité limitée elle-même par la substance fondamentale. Il leur donne le nom de *syphilome*.

Il est facile de voir d'après ce long exposé d'opinions d'hommes compétents, que le tissu de la néoplasie syphilitique n'a pas de caractères nettement tranchés qui permettent de le faire reconnaître à

première vue. Lebert, qui avait décrit la fameuse cellule cancéreuse, qui décrivit également l'élément tuberculeux, consistant en de petits éléments de 6 à 12 μ, irréguliers, se gonflant légèrement dans l'acide acétique en conservant leur forme anguleuse, mais sans noyau dans leur intérieur, dut renoncer à découvrir l'élément caractéristique de la syphilis.

Que l'on mette sous le champ du microscope des éléments obtenus par le raclage et provenant soit d'une gomme à son début, soit d'un tubercule dans la première phase de son évolution, soit d'un sarcome embryonnaire, et l'on ne saura trouver de différence anatomique bien nette avec la production que cause une inflammation simple, avec les cellules embryonnaires d'un bourgeon charnu.

Nous admettons donc, avec Ranvier, qu'il n'existe pas d'élément spécial caractéristique plutôt d'une inflammation simple, que d'une gomme, d'un sarcome ou d'un tubercule. Aussi faut-il surtout tenir compte, pour différencier ces productions, non seulement du mode d'arrangement des éléments qui constituent le tissu de la tumeur, mais aussi de leur mode d'évolution.

Nous empruntons au livre de MM. Cornil et Ranvier la plus grande partie de ce qui va suivre.

Le sarcome sera différent du tissu inflammatoire en ce que l'on pourra saisir une origine et une fin différentes dans les deux cas. S'il s'agit d'un tissu inflammatoire, sa fin sera l'élimination ou sa consti-

tution à l'état de tissu normal permanent, une guérison, en un mot, tandis que le sarcome continuera à croître indéfiniment. Quant aux éléments de ces deux néoplasies, ils sont les mêmes d'habitude, quelquefois plus gros dans le sarcome que dans les néoplasmes inflammatoires.

Les recherches de Reinhardt et de Virchow ruinèrent la théorie de l'élément spécifique du tubercule imaginée par Lebert, et montrèrent que cet élément n'était que des cellules quelconques desséchées, souvent fragmentées, ayant perdu toute propriété vitale. Virchow démontra que la caractéristique de la tuberculose résidait dans la granulation grise, transparente quand elle est récente, et devenant bientôt opaque et jaunâtre à son centre. Ces granulations peuvent être isolées ou confluentes; mais les éléments cellulaires qui entrent dans leur structure sont variables de forme. On y rencontre parfois des cellules aussi grandes que dans le carcinome, et contenant un grand nombre de noyaux; il y a aussi des cellules fusiformes (fibro-plastiques) et des cellules embryonnaires; mais les éléments qui dominent sont de très petites cellules mesurant 4 à 9 μ dont les noyaux sont entourés d'une faible quantité de protoplasma; ce sont des cellules embryonnaires en voie d'atrophie. Toutefois, l'arrangement réciproque de ces éléments est important à étudier. Sur une coupe de la granulation, on peut distinguer une zone périphérique dans laquelle existent les grandes

cellules mères et les éléments embryoplastiques, et une partie centrale où les éléments se touchent presque, s'atrophient de plus en plus à mesure qu'ils vieillissent, et finissent par tomber en détritus granuleux. Enfin, et c'est là un caractère important, il n'existe pas de vaisseaux perméables au sang. Nous ajouterons que l'une des propriétés du tubercule, c'est de ne pouvoir se résorber comme le font les gommes syphilitiques, et la cicatrice qui lui succède résulte toujours d'une mortification et d'une ulcération éliminatrice. Enfin le tubercule est susceptible de se caséifier.

Les gommes syphilitiques se présentent sous des conditions toutes différentes; elles forment des tumeurs d'un volume variable qui sont tellement confondues avec les tissus voisins qu'on ne peut leur reconnaître une limite nette, ni à plus forte raison les énucléer. Néanmoins, elles font relief à la surface des organes où elles se développent. Leurs éléments sont formés de cellules rondes embryonnaires mesurant de 10 à 15 μ, de cellules fusiformes ou à contours irréguliers, de cellules plus petites, atrophiques, mesurant de 5 à 6 μ, presque entièrement remplies par leurs noyaux, situées les unes contre les autres, au sein d'une substance fondamentale grenue. Aussi ces éléments ne pourraient-ils pas servir à définir la gomme si l'on n'y joignait les caractères tirés de leur tissu et de leur développement. Nous avons vu précédemment leur mode d'arrange-

ment; nous dirons seulement ici que les vaisseaux sanguins pénètrent la production morbide et peuvent s'y ramifier, qu'ils sont perméables et contiennent du sang, même lorsque le centre de la tumeur est en dégénérescence atrophique, ce qui est un caractère différentiel entre la gomme et le tubercule.

La différence est-elle aussi nette entre le tissu de la gomme et le tissu inflammatoire? entre une gomme en voie d'évolution et un abcès en voie de formation? C'est peut-être ce qu'il serait plus difficile à dire, et, nulle part, nous ne trouvons de caractères bien définis. Toutefois, en ce qui concerne l'iris ou le corps ciliaire, la production gommeuse est généralement plus limitée, plus circonscrite, tandis que l'inflammation franche est plus étendue occupant le plus souvent la totalité de l'organe.

Si nous nous arrêtons aussi longuement sur les caractères histologiques de ces tumeurs, c'est pour montrer combien le diagnostic histologique est difficile à faire; aussi le plus souvent ne devra-t-il avoir qu'une importance secondaire. C'est à la marche de la maladie, c'est à sa localisation, c'est aux antécédents, c'est aux signes cliniques qu'il faudra demander le diagnostic de la maladie. Enfin, le traitement interviendra également comme moyen de vérification.

Le traitement mercuriel, convenablement administré, n'a jamais guéri un sarcome ou un tubercule, et la maladie a continué sa marche fatalement envahissante, aboutissant à une généralisation plus ou

moins rapide, vu l'état diathésique du sujet. Par contre, le même traitement a pu résoudre des inflammations franches, et je citerai à l'appui les applications d'onguent napolitain que préconisait Velpeau pour les productions inflammatoires, adénites, phlegmons, etc.; le mercure est un altérant puissant capable d'amener la résolution d'une inflammation. Mais ne serait-ce qu'une simple coïncidence de voir des malades manifestement syphilitiques être atteints de lésions inflammatoires simples de l'iris et du corps ciliaire? J'avoue que ce serait là une coïncidence bien bizarre. Je sais bien qu'un syphilitique peut être atteint d'un phlegmon comme d'une pneumonie franche, sans qu'on soit pour cela autorisé à créer un phlegmon syphilitique ou une pneumonie syphilitique. Je sais aussi que l'on peut m'objecter que des lésions de l'iris et du corps ciliaire se montrant chez des sujets atteints de syphilis maligne, l'inflammation a pu prendre une marche suraiguë, en raison de la débilitation du sujet et du mauvais terrain qu'il offre à la maladie. Ce serait un argument bien spécieux auquel il me serait difficile de répondre. Mais pourquoi rejeter la diathèse; pourquoi, lorsqu'il s'agit d'un organe aussi sensible aux influences constitutionnelles, à la scrofule, au rhumatisme, à la syphilis, surtout aujourd'hui où l'on fait jouer à la vérole un rôle si vaste et que l'on rend, avec juste raison, responsable de tant de désordres, pourquoi lui refuser de se manifester dans le seg-

ment antérieur de l'œil, comme elle se manifeste nettement au niveau du segment postérieur?

Ce sont là des faits nouveaux qui seront l'objet de discussions jusqu'au jour où ils prendront définitivement place dans la pathologie oculaire au même titre que les lésions syphilitiques du fond de l'œil.

CHAPITRE II.

Historique.

C'est au commencement de ce siècle que Beer et Schmidt décrivirent l'iritis (1801), mais ce fut surtout Edwards qui, le premier, signala sa fréquence à la suite de la vérole. L'histoire des gommes de l'iris ne date pas de nos jours, car on trouve leur présence signalée dans les différents ouvrages classiques où elles sont généralement désignées sous le nom de condylomes.

Observés depuis longtemps, les condylomes de l'iris ont suscité de nombreuses interprétations. Appelées condylomes par Beer (1801), papules iriennes, ces tumeurs ont été considérées tantôt comme des tubercules ordinaires, tantôt comme des végétations vasculaires, tantôt enfin comme des abcès en voie de formation. White Cooper en 1841, Knapp en 1843, Cullerier en 1844, Desmarres en 1847, Tavignot en 1848, etc., en ont fait mention, mais on ne soupçonna leur véritable nature que dans ces dernières années.

M. Desmarres considère ces tumeurs comme une

variété d'abcès, mais c'est à tort qu'on les a confondues avec des abcès, et presque tous les ophthalmologistes modernes les considèrent comme des masses solides dont la tendance à la suppuration est très rare.

De Graefe, en 1861, enleva par iridectomie un de ces condylomes qu'il fit examiner par Colberg, et tous deux publièrent l'observation sous le nom d'iritis gommeuse. Virchow a proposé d'appeler ces tumeurs iridiennes, tumeurs gommeuses, et c'est généralement sous ce nom qu'on les désigne aujourd'hui: « Quel autre nom donner à ces excroissances tuberculiformes, dit Virchow, dont le développement est si rapide, à ces formations pathologiques désignées sous le nom d'exsudations, d'épanchements iridiens ? En examinant ces productions avec soin, on voit nettement sur l'œil vivant que la masse morbide semble faire saillie et se développe dans l'intérieur de l'iris où elle a pris naissance, et venir, pour ainsi dire, éclore à l'extérieur. C'est d'abord une tuméfaction du parenchyme décoloré en ce point ; peu à peu cette tumeur recouverte et traversée par les vaisseaux iridiens fait saillie en avant ; elle a un aspect spécial, elle est blanchâtre et comme médullaire. Ces caractères la distinguent de l'exsudation fibrineuse comme de l'abcès ; ils annoncent évidemment sa structure cellulaire et sont l'indication que cette production est le résultat d'une prolifération et non d'une exsudation. »

II

L'histoire des gommes du corps ciliaire est au contraire de date toute récente, et, lorsqu'on parcourt les différents traités d'ophthalmologie, on constate que nulle part il n'en est fait mention. Toutefois nous devons dire qu'en fouillant les nombreuses observations qui ont été publiées sur l'iritis syphilitique, on trouve des lésions qui se rapportent à des gommes du corps ciliaire, et l'on acquiert la conviction que les auteurs qui les ont observées les ont considérées comme des complications de l'iritis maligne syphilitique. Tels sont les deux cas que M. Desmarres père signale dans son Traité des maladies des yeux, dont l'un lui est personnel, et dont l'autre a été observé dans le service de Ricord.

Tel est aussi le cas rapporté par M. Kourchid dans sa thèse : il s'agissait d'une jeune fille de 17 ans chez laquelle il existait deux tumeurs, l'une près de la périphérie et en haut, l'autre sur la marge de l'iris en bas. Les accidents syphilitiques n'ont pas été recherchés et le traitement a été dirigé dans le sens du lymphatisme ; aussi les douleurs devinrent-elles assez vives, et le condylome supérieur, cheminant dans le cercle ciliaire, a débordé celui-ci et fait hernie à travers la sclérotique sur ce point.

Il est plus facile de classer les différents auteurs qui, dans des observations publiées, ont nettement

spécifié qu'ils avaient observé des gommes du corps ciliaire. C'est surtout à l'étranger que nous devons chercher ces observations éparses dans les différents recueils d'ophthalmologie, et jusqu'à présent leur nombre est restreint puisqu'en y comprenant celle qui nous est personnelle, il n'existe que 8 ou 9 cas analogues.

La première date de 1867. Elle est relatée par Von Hippel dans les Archiv für ophthalmologie. L'œil malade fut énucléé, et l'on constata à l'examen micrographique une gomme du corps ciliaire.

La deuxième date de 1871. Elle est due à F. Delafield et figure dans les Transactions de la Société d'ophthalmologie américaine. Toutefois, dans les deux cas que rapporte cet auteur, il ne s'agit plus d'une gomme véritable du corps ciliaire, mais d'une inflammation syphilitique généralisée de l'œil.

La troisième est française ; elle a été recueillie à l'hôpital Saint-Louis dans le service de M. Guibout, et se trouve relatée dans les Annales de dermatologie et de syphiligraphie de 1872. Le diagnostic fut fait exactement, et la malade sortit guérie à la suite du traitement spécifique.

La quatrième est relatée en 1872 par Mauthner dans Jahresbericht über Ophthalmologie, t. III. Il s'agit d'une gomme du corps ciliaire qui se forma dans le cours d'une iritis spécifique et qui occupa le quart supérieur et externe du corps ciliaire sans proliférer dans la chambre antérieure. La tumeur

bleuâtre disparut sous l'action d'un traitement mercuriel et laissa derrière elle une tache gris ardoise.

En 1873, le Dr Woinow présente à la Société des médecins russes de Moscou une tumeur gommeuse du corps ciliaire chez un homme de 23 ans, atteint de syphilis. La maladie, qui avait d'abord été prise pour un sarcome par d'autres médecins, guérit complètement sous l'influence d'un traitement antisyphilitique.

La même année, Barbar, de Zurich, rapporte dans sa thèse deux cas évidents de gommes du corps ciliaire qui furent diagnostiqués et guérirent par le traitement.

En 1874, Loring publie dans les Transactions de la Société d'ophthalmologie américaine une observation de gomme du corps ciliaire double extrêmement intéressante puisqu'elle nous fournit un examen histologique de la tumeur fort détaillé avec une planche. La lésion fut méconnue, l'œil fut énucléé, et l'examen histologique démontra qu'il s'agissait d'une gomme. Bientôt l'autre œil devint malade et guérit sous l'influence du traitement spécifique qui fut administré.

Enfin la neuvième observation nous est personnelle et date de 1878. La lésion a envahi les deux yeux l'un après l'autre, et nous avons pu suivre pas à pas le développement et la marche de la maladie. Sa disparition spontanée sous l'influence du traitement pécifique démontra la justesse du diagnostic.

CHAPITRE III.

Anatomie pathologique.

I

Les gommes de l'iris peuvent se montrer sous des aspects divers. Ce sont de petites tumeurs sessiles, hémisphériques, de la grosseur d'un grain de millet, occupant le parenchyme de l'iris. Leur couleur est variable, généralement d'un brun rougeâtre, quelquefois d'un rouge fauve, d'une jaune orangé, d'un gris bleuâtre. Ce sont là les papules iriennes qu'on appelait autrefois condylomes, et que certains auteurs ont décrites sous les noms de tubercules, de végétations vasculaires, de vésicules, de pustules, de syphilomes de l'iris. Leur surface irrégulière est recouverte d'une grande quantité de petits vaisseaux injectés, et de Wecker les a comparées d'après leur aspect aux bourgeons charnus des plaies atoniques. Larges de 2 à 3 millimètres, elles peuvent atteindre de 1 à 2 millimètres de hauteur au-dessus du niveau de l'iris, et se former sur tous les points de cette membrane ; mais leur siège le plus habituel est à la partie supérieure et interne de l'iris au voisinage du bord pupillaire. Leur nombre est varia-

ble ; le plus souvent on ne constate qu'une seule de ces petites tumeurs à la surface de l'iris; parfois cependant on en a observé plusieurs, mais elles sont toujours bien limitées, nettement distinctes, et leur cantonnement dans un département de l'iris est un de leurs principaux caractères. Plus rarement on constate une véritable infiltration gommeuse de tout le tissu irien.

Parfois ces tumeurs sont moins nettement distinctes; leur volume est aussi plus considérable et l'on voit alors, comme dans les cas rapportés par Gunning et M. Guibout, de véritables condylomes pédiculés du volume d'un pois, tenant à l'iris et faisant issue dans la chambre antérieure. Cette tumeur grisâtre ou jaune rougeâtre, d'apparence gélatineuse, peut ressembler à s'y méprendre à un cristallin luxé; ces tumeurs peuvent, du reste, prendre les formes les plus variables, remplir la chambre antérieure, et provoquer une ulcération de la cornée, mais ce sont là des exemples tout à fait exceptionnels. C'est à un fait de cette nature que de Graefe (Archiv für ophth , t. VIII) avait proposé le nom de tumeur bourgeonnante. La tumeur qui fut examinée par Virchow avait fini par perforer la cornée, et se montrait sous forme de bourgeons fongueux et blanchâtres.

On croyait autrefois que ces élevures de l'iris se composaient d'un exsudat amorphe placé dans l'épaisseur de la trame de l'iris qui en écartait les

éléments, et se faisait jour à la surface de cette membrane. M. Desmarres père, dans son Traité des maladies des yeux, considère ces tumeurs comme une variété d'abcès. « Quelques-uns des abcès qui accompagnent l'iritis ont reçu le nom de condylomes; ils siègent de préférence sur le petit cercle de l'iris, quelquefois sur le grand, et sont d'un volume assez limité d'ordinaire, mais qui cependant peut aller jusqu'à remplir la chambre antérieure; c'est surtout chez les individus atteints de syphilis constitutionnelle qu'on observe ces tumeurs. Bornées le plus souvent à la grosseur d'une tête d'épingle et d'une couleur jaune rougeâtre, elles disparaissent assez fréquemment par résolution sous l'influence d'un traitement mercuriel énergique. D'autres fois, au contraire, elles prennent, quoi qu'on fasse, un accroissement tel qu'elles remplissent bientôt toute la chambre antérieure et finissent par faire saillie dans le corps ciliaire qu'elles soulèvent en traversant même quelquefois la sclérotique. »

La nature de ces condylomes ne laisse plus aujourd'hui aucun doute depuis l'examen micrographique qu'en a fait Colberg, qui les considère comme analogues aux gommes des autres régions du corps.

Cet examen histologique se trouve relaté dans les Archiv für Ophthalmologie, t. VIII. Nous le reproduisons en entier :

« La tumeur enlevée par le Dr A. Graefe était

grosse comme une lentille. Elle présentait une partie convexe un peu bombée, flanquée à sa base d'une multitude d'autres petites tumeurs de couleur brun clair, et une partie plane imprégnée sur toute sa surface de pigment noirâtre. La tumeur fut divisée en deux parties égales par une incision perpendiculaire; une moitié fut plongée dans de l'acide chromique étendu, l'autre fut examinée au microscope à 350 diamètres de grossissement. La plus grande partie de notre tumeur était formée de tissu conjonctif jeune extrêmement dense, avec des granulations fortement réfringentes; les capillaires de l'iris étaient fortement dilatés, remplis de globules sanguins, et l'on remarquait des traces de nombreux vaisseaux en voie de formation.

« Pour ce qui est des éléments cellulaires, on voyait sur une préparation peu soignée les cellules ou granulations brillantes apparaissant comme de petites vésicules rondes, avec ou sans noyaux. Sur une préparation plus soignée, on vit presque chacune des vésicules entourée par une quantité plus ou moins grande de protoplasma. Toutes les cellules ne contiennent pas un noyau apparent. Outre ces cellules, s'en trouvaient d'autres fusiformes ayant une paroi propre qui, rangées avec un certain ordre, indiquaient des vaisseaux en voie de formation. Il y avait encore d'autres cellules fusiformes et étoilées à 2 ou 3 noyaux et très disséminées; mais on ne rencontrait pas ces grandes cellules à noyaux mul-

LONDON
THALMIC
PITAL

tiples (plaques à noyaux multiples de Robin) que l'on rencontre dans les sarcomes. On ne trouve aucune trace de ces concrétions et de cet exsudat en voie d'organisation dont parle Stellwag, et la tumeur présente dans toutes ses parties, depuis sa surface jusqu'à sa profondeur, partout les éléments d'une hyperplasie récente du tissu conjonctif, sans aucune marque de dégénérescence graisseuse. »

Dans tous les cas, les gommes de l'iris sont facilement visibles et se développent sur sa face antérieure.

II

Il n'en est plus de même des gommes du cercle ciliaire. Ces lésions siègent plus profondément dans l'épaisseur même du corps ciliaire, et se développent toujours en arrière du diaphragme irien. C'est dire que pendant la première période de leur développement elles restent le plus souvent ignorées, ne révélant leur présence que par des signes d'iritis grave suppurative. Mais bientôt elles grandissent, peuvent acquérir le volume d'une lentille ou d'un gros pois, écartant les fibres de la sclérotique et viennent faire hernie au dehors dans le tissu épiscléral à une distance de 4 à 5 millimètres de la cornée, c'est-à-dire dans un point correspondant à l'insertion du corps ciliaire, tantôt du côté externe de l'œil, tantôt du côté interne, parfois en haut. La

tumeur apparaît à l'extérieur sous forme d'une masse noirâtre plus ou moins volumineuse. Dans aucune observation on n'a noté une fonte purulente de ces tumeurs et leur ouverture spontanée ; cela probablement parce que, ou bien l'affection a été reconnue et soignée de suite par le traitement spécifique qui en a amené la guérison, ou bien l'affection a été méconnue et l'œil a été énucléé avant que la tumeur ait accompli toute son évolution. Toutefois dans un cas qui est signalé dans la thèse de M. Kourchid, M. Desmarres fils aurait observé que pendant le cours d'une iritis spécifique la périphérie de la cornée et de la sclérotique se serait soulevée dans la partie supérieure, à ce point que le malade en a éprouvé des douleurs violentes et qu'en fin de compte une fistule naturelle s'établissant lui a permis de recueillir un liquide analogue à de la gelée.

Dans tous les cas qui ont été observés, la tumeur semblait répondre à l'attache d'un des muscles droits sur la sclérotique, soit dans le diamètre vertical de l'œil, soit plus souvent dans son diamètre horizontal. Mais toujours l'affection est nettement circonscrite ; elle n'occupe qu'une portion du corps ciliaire, et c'est là un caractère important qui permet de faire le diagnostic, lorsqu'on constate une semblable affection chez un malade en puissance de syphilis grave récente.

A la coupe, la tumeur siège manifestement dans le corps ciliaire ; mais elle déborde et envahit l'iris

en dedans et la sclérotique en dehors, qu'elle perfore en écartant ses fibres pour venir se répandre dans le tissu épiscléral. Ce serait, en appliquant à ces tumeurs la dénomination que Velpeau a donnée à certains abcès, de « véritables tumeurs ou boutons de chemises. »

L'examen histologique qui a été fait dans un cas de ce genre par le Dr Eno et dont l'on trouvera la relation dans l'observation n° II, ne dénote là qu'une infiltration de jeunes cellules rondes dans lesquelles quelques auteurs ont voulu voir un tissu syphilitique spécial, et qui, suivant la majorité des histologistes, ne différeraient pas des cellules embryonnaires qui caractérisent un simple bourgeon charnu en voie de développement. Ce sont ces mêmes cellules rondes que l'on constate dans les inflammations suppuratives, dans les irido-cyclites d'origine traumatique, par exemple, mais alors les lésions sont disséminées et occupent toute la circonférence du globe de l'œil. Il faut donc, au point de vue du diagnostic, attacher une grande importance au caractère nettement circonscrit de la lésion qui en raison de l'intensité des symptômes et de la rapidité de la marche semble se comporter comme une tumeur maligne.

GRANULOMES.

Que faut-il entendre sous le nom de granulomes ?

Lorsqu'on fouille dans les observations allemandes relatives aux affections de l'iris, l'on est frappé de trouver des cas pathologiques, absolument différents au point de vue clinique, publiés sous le nom générique de granulomes. Ce qui semble justifier cette désignation, c'est que les auteurs qui ont fait l'examen microscopique de semblables néoplasies y ont trouvé une production identique formée par des granulations. Mais c'est là un fait que nous avons vu et que nous avons longuement discuté plus haut (ch. I.): le microscope est impuissant à déterminer au début d'une lésion s'il s'agit d'une simple inflammation, d'un sarcome, d'une gomme ou d'un tubercule; c'est partout le même élément granuleux, ce sont les mêmes cellules embryonnaires dont l'évolution seule est différente suivant le genre de tumeur auquel elles appartiennent. Il était donc inévitable, en basant une classification sur l'examen histologique seul, de s'exposer à confondre sous une même dénomination de granulomes les tumeurs les plus variées.

Le nom de granulomes, que l'on a donné à ces productions diverses dans lesquelles le microscope ne découvre que des granulations, forme aujourd'hui une classe de tumeurs qui chaque jour est

destinée à s'appauvrir à mesure que nos connaissances cliniques nous permettront de les ranger dans des variétés nettement définies. C'est un groupe bâtard analogue à ce qu'étaient autrefois les sarcomes, parmi lesquels on rangeait toutes les tumeurs intermédiaires aux tumeurs bénignes et aux tumeurs malignes, jusqu'au jour où l'on put séparer nettement les caractères de chacune d'elles. Le mot sarcome eut alors un sens nettement défini.

Le groupe des granulomes comprend aujourd'hui, lorsqu'on dépouille les observations qui ont été publiées sous cette dénomination, les variétés de tumeurs les plus diverses. Les unes ne sont que de véritables sarcomes à marche rapide, envahissante, généralement malins ; d'autres se rattachent à de véritables tubercules ; enfin il en est qui appartiennent manifestement à des productions syphilitiques, comme en témoignent les observations suivantes.

A. *Cas de granulomes que l'on peut rapporter à un sarcome.*

1° Granulome de l'iris, par Berthold (résumé).

La maladie, d'après le travail de Hirschberg et de Steinheim, serait très rare.

Il s'agit d'un enfant de 2 ans 1/2 qui depuis 6 semaines est affecté de photophobie et de douleurs de l'œil gauche. La conjonctive est très injectée, l'épithélium de la cornée est soulevé, l'humeur aqueuse est trouble, l'iris d'un jaune verdâtre présente comme des grains sur la face antérieure. La

pupille est remplie d'un exsudat gris, noyant le bord pupillaire.

L'enfant gagna du psoriasis, ce qui avec l'état ultérieur des parents fit soupçonner la syphilis. Un traitement approprié n'eut aucun résultat sur l'œil ; une iridectomie essayée ne réussit pas, l'iris ne suivit pas la pince. La plaie donna lieu en peu de jours à une tumeur d'un gris rouge de la grandeur d'une lentille, ce qui fit décider l'énucléation.

A l'ouverture de l'œil, le corps vitré jaunâtre ne s'écoule point. La lentille un peu trouble présente au pôle postérieur une étoile à 3 branches.

L'iris est soudé totalement à la capsule. La rétine et la choroïde sont normales.

A l'examen microscopique, on trouve que la tumeur de la plaie cornéenne est formée de petites cellules rondes à noyaux et de rare substance intermédiaire fibrillaire.

Le tissu de l'iris, le corps ciliaire et le bouchon de la pupille sont remplis des mêmes éléments que la tumeur extérieure. Il n'y a que de rares vaisseaux ; le pigment iridien a disparu presque en totalité.

B. *Cas de granulomes que l'on peut rapporter à des tubercules.*

1° Granulome de l'iris, par Hirschberg (résumé). (In Arch. für path. anat., LX, 1874.)

Alfred K... naquit en avril 1872, d'une mère bien portante. Le père sept ans auparavant avait eu une syphilis, des affections syphilitiques de la peau, des gommes du testicule. Mais au moment de son mariage il se portait bien et ne souffrait qu'un peu de la poitrine.

L'enfant tout d'abord très bien portant tomba malade en octobre 1872, atteint d'une kérato-iritis à gauche. Au dessous du milieu de la cornée était une place jaune-paille, de la largeur d'une lentille ; au-dessous se trouvait une grosse tumeur de l'iris. L'enfant prit du calomel ; mais il succomba le 21

novembre à des convulsions et à une infiltration du poumon.

C. *Cas de granulomes que l'on peut rapporter à des productions syphilitiques.*

1° Cas de Schmidt (résumé).
(In Klinische Monatsblätter für Augenheilkunde, 1871.)

H. Schmidt, sous la dénomination de formes rares d'exsudation dans les inflammations de l'iris, cite deux cas observés par lui. Dans l'un, l'iris enflammé présentait une vésicule bleuâtre, transparente, qui recouvrait son quart interne et était en contact avec la face profonde de la cornée Sous l'influence d'un traitement antiphlogistique, cette vésicule disparut, laissant à peine quelques traces de synéchies filamenteuses dans le champ pupillaire. Dans l'autre cas, l'exsudat, qui cachait la majeure partie de l'iris et de la pupille, ressemblait à s'y méprendre au cristallin luxé dans la chambre antérieure.

2° Cas de Gunning (résumé).
(In Klinische Monatsblätter für Augenheilkunde, 1871.)

Gunning décrit des exsudations condylomateuses dans la chambre antérieure, qu'il considère comme l'analogue de ce qu'a rencontré Schmidt dans un cas d'iritis syphilitique. Dans les trois observations qui lui sont personnelles, Gunning insiste sur l'existence dans la chambre antérieure d'une masse exsudative, opaque, grisâtre, d'apparence gélatineuse, du volume d'un pois, présentant tout à fait l'apparence d'un cristallin luxé. La cornée restait transparente, à part une légère opacité de sa couche profonde. L'auteur attribue ces deux cas à la syphilis, et l'exsudation disparut promptement -us l'influence d'un traitementti antsyophiliique.

CHAPITRE IV.

Etiologie.

Les manifestations morbides que peut éveiller la syphilis constitutionnelle sur l'organe de la vision sont au point de vue chronologique des lésions secondaires (Ricord, Fournier, Rollet, Panas). M. Alfred Fournier s'exprime de la façon suivante : « La plus fréquente des lésions oculaires que peut déterminer la syphilis est l'iritis, et celle-ci est également, de toutes, la plus précoce. Il n'est pas rare de la voir se développer dès le cinquième ou sixième mois de la maladie. Plus habituellement toutefois c'est un symptôme du second semestre, de la première année, ou même du cours de la deuxième; au delà de ce terme elle devient de plus en plus rare. » Plus rarement elles occupent une période de transition entre les accidents secondaires et la période tertiaire. Toutefois il faut établir ici une distinction importante. Les manifestations de la vérole qui atteignent le segment antérieur de l'œil (iris, corps ciliaire) appartiennent surtout à la période secondaire, et Ricord déclare n'avoir jamais vu l'iritis dans la troisième période de la syphilis. Rollet n'est pas moins affirmatif : « L'iritis syphilitique est, dit-

il, tantôt un symptôme franchement secondaire, tantôt un symptôme de transition. On l'observe habituellement quatre, six, huit, dix mois après le chancre, rarement plus d'un an après. » Au contraire, les manifestations qui atteignent le segment postérieur (membranes profondes) semblent, d'après les recherches de notre ami et ancien collègue L. Drouin (th. 75), apparaître plus tardivement alors que la diathèse se révèle déjà par les accidents de la période tertiaire. Les manifestations cutanées ou muqueuses sont déjà à leur déclin, ou même ont disparu, ne laissant plus comme traces que des macules d'un jaune rougeâtre, lorsque le nerf optique, la rétine, la choroïde ressentent à leur tour les effets du poison qui infecte l'organisme entier. C'est donc du quatrième au dixième mois en moyenne après le chancre que l'on voit apparaître les lésions syphilitiques de l'iris et du corps ciliaire; toutefois, dans l'observation de Loring, nous voyons que les lésions ne se sont développées que cinq ans après l'accident primitif.

Chez tous les malades, la production de gommes de l'iris et du corps ciliaire a toujours dénoté une forme grave de la syphilis et, dans l'observation de M. Guibout, on constate que la malade avait le corps couvert de rupia syphilitique. Du reste, les auteurs classiques considèrent l'iritis parenchymateuse gommeuse comme appartenant à une syphilis maligne, probablement à cause du terrain sur lequel elle

exerce ses ravages. MM. Panas et Rollet pensent que l'iritis syphilitique se lie souvent à l'ecthyma et à d'autres manifestations graves de la syphilis, surtout chez les individus cachectiques et d'un tempérament scrofuleux. Il y a longtemps déjà que Bateman (1819) a signalé la coexistence de l'iritis avec un ecthyma généralisé se montrant sur des sujets épuisés et qu'il appelle à cause de cela ecthyma cachecticum. Les caractères de cette éruption ne diffèrent en rien de ceux qu'on assigne à l'ecthyma syphilitique.

Il est rare de voir les lésions syphilitiques du segment antérieur de l'œil s'accompagner de lésions semblables dans les membranes profondes; mais on peut voir fréquemment les lésions de l'iris participer à celles du corps ciliaire et réciproquement.

Les gommes de l'iris et du corps ciliaire peuvent ne siéger que sur un seul œil ou envahir les deux yeux; et si nous analysons nos observations, nous voyons que, dans la majorité des cas, les deux yeux ont payé leur tribut à la syphilis. Mais ici, comme dans les lésions des membranes profondes de l'œil, il est rare que les lésions éclatent simultanément des deux côtés; le plus souvent les deux yeux sont atteints successivement, et généralement il en est toujours un plus gravement malade.

Parmi les circonstances individuelles, l'âge, le sexe nous fournissent peu d'éléments étiologiques: c'est le plus souvent de 20 à 45 ans, alors que le su-

jet est plus apte à contracter la vérole, qu'apparaissent ces accidents oculaires ; mais il n'est pas rare de rencontrer des gommes de l'iris chez de jeunes enfants presque nouveau-nés, entachés de syphilis héréditaire (Lawrance, Dixon, Hutchinson). Ce sont là des faits qu'ont signalés les chirurgiens anglais ; malheureusement les observations en sont encore peu nombreuses.

Dixon décrit deux cas qu'il a observés, l'un sur un enfant de 4 mois, l'autre sur une fille de 3 mois. Chez le premier, l'affection oculaire avait été précédée de manifestations cutanées survenues dans les premiers mois après la naissance. L'iritis, qui avait atteint l'œil droit d'abord, puis l'œil gauche, avait ceci de particulier que la chambre antérieure était remplie d'une masse fibrineuse de teinte jaune pâle. La mère de l'enfant avait été manifestement syphilitique. Un traitement mercuriel parvint à guérir l'iritis.

CHAPITRE V.

Symptômes.

I

M. Ricord a décrit trois formes d'iritis syphilitique, en rapport avec les éruptions cutanées correspondante : ce sont l'iritis érythémateuse, l'iritis papuleuse, l'iritis pustuleuse.

1° La forme érythémateuse ou séreuse est caractérisée par un changement de l'iris et une exsudation séreuse qui augmente la convexité de la cornée;

2° La forme papuleuse ou plastique est la plus fréquente et, dans ce cas, il y a exsudation plastique et formation de dépôts dans la substance même de l'iris ;

3° Dans la forme pustuleuse, l'iris présente alors des vésicules ou des pustules pouvant donner lieu à des cicatrices ou à des ulcérations.

M. le professeur Fournier, dans ses leçons sur les affections syphilitiques du globe oculaire, s'exprime de la façon suivante : « Comme lésions, comme symptômes, comme dangers, l'iritis syphilitique présente une analogie incontestable et incontestée avec les autres iritis de nature non spécifique. Mais

ces analogies constatées, il n'est pas moins essentiel de reconnaître les différences. Tout n'est pas identique entre l'iritis produit de la vérole et les iritis vulgaires d'origine non spécifique. Si l'on analyse minutieusement la symptomatologie propre aux phlegmasies iriennes de la syphilis, on arrive à distinguer certains caractères, certaines particularités qui peuvent, dans bon nombre de cas, les différencier des phlegmasies d'autre nature. »

Beer, le premier, a cru trouver des signes différentiels. Pour lui, la déformation de la pupille présenterait quelque chose de particulier. Au lieu d'être rond et central, l'orifice pupillaire serait attiré en haut et en dedans, et représenterait un ovale à grand axe, obliquement dirigé en bas et en dehors ; mais l'on a reconnu depuis longtemps qu'il n'y a dans la position, la forme et la direction de l'orifice pupillaire absolument rien qui soit propre à l'iritis syphilitique.

J. Sichel a signalé une teinte cuivrée qui se rencontrerait sur le petit cercle de l'iris et paraîtrait striée de raies de même couleur.

Un autre caractère distinctif, admis par Beer, c'est l'existence, à la surface de l'iris, de petites masses néoplasiques qu'il a désignées sous le nom de condylomes et que l'on considère aujourd'hui comme de véritables gommes. C'est là, en effet, un caractère que tout le monde s'accorde à reconnaître comme signe caractéristique de l'iritis syphilitique,

mais avec cette restriction qu'elles peuvent faire tout à fait défaut ou ne se montrer que tardivement dans l'iritis spécifique.

M. de Wecker a donné de l'iritis syphilitique une description fort exacte : « L'iritis syphilitique gommeuse n'est qu'une variété de l'iritis parenchymateuse, et son caractère principal consiste dans la localisation de la maladie dans une partie de l'iris, tandis que les parties voisines conservent encore pendant assez longtemps une intégrité presque parfaite. On voit alors une partie de l'iris changer de couleur, se gonfler, et s'entourer de vaisseaux qui se distinguent facilement à la loupe. Cette petite élevure est d'une couleur brun rougeâtre, et sa surface est légèrement irrégulière. Bientôt, au bout d'une période de trois à cinq jours, cette partie gonflée prend une teinte jaunâtre au sommet, tandis que sa base conserve sa couleur primitive, et se dessine aussi plus nettement sur les parties saines. Ses dimensions peuvent n'être que celles d'un grain de millet, mais elle peut aussi envahir le quart ou la moitié de l'iris; on a même observé des cas où la totalité de cette membrane était le siège de cette altération. Ces tumeurs, qui ont été désignées sous le nom de végétations, de condylomes, de pustules, peuvent se rencontrer sur l'iris en nombre variable, et en occupent de préférence le quart interne et supérieur. Aussi est-ce pour cette raison que Beer avait considéré comme un ca-

ractère de l'iritis syphilitique le déplacement de la pupille en haut et en dedans. »

M. Ricord, qui a beaucoup étudié ces papules, les considérait comme constituant à la surface de l'iris une éruption analogue aux syphilides cutanées. « Il est de fait, dit M. Fournier, qu'elles représentent exactement comme aspect, et vraisemblablement aussi comme constitution histologique, les papules de la peau. Il est de fait aussi qu'elles coïncident fréquemment avec les syphilides de ce genre. Ces papules iriennes, véritables néoplasies syphilitiques, peuvent, dit-on, suppurer, se transformer en pustules, et s'ouvrir dans la chambre antérieure en formant un hypopyon. Cela complèterait l'analogie dont nous venons de parler, et l'on aurait ainsi à la surface de l'iris de véritables syphilides pustuleuses correspondant aux syphilides pustuleuses de la peau. »

Ces productions étrangères manifestent leur présence par des troubles fonctionnels qui sont surtout le résultat de l'iritis grave, le plus souvent avec hypopyon dans la chambre antérieure qu'elles déterminent. Mais la transformation purulente des gommes de l'iris est excessivement rare, si tant est qu'elle existe, car des auteurs très autorisés comme Arlt, disent ne l'avoir jamais observée. Aussi, ne faut-il pas rapporter l'aspect jaunâtre que prennent parfois ces boutons, à une certaine époque de la maladie, à une collection de pus dans leur épaisseur,

car souvent on a pu se convaincre par des incisions qu'ils étaient composés de masses solides, et Colberg en a donné l'examen histologique. Toutefois Mooren assure qu'en pratiquant l'iridectomie chez un jeune homme ateint d'iritis syphilitique pour le débarrasser de douleurs ciliaires insupportables, les masses gommeuses saisies avec les pinces se résolurent en un liquide purulent et qu'il ne resta entre les mors de la pince qu'une petite parcelle de consistance gélatineuse.

Dans la majorité des cas, ces tumeurs disparaissent par résorption au bout de quelques jours, mais ce n'est pas sans laisser après elles des traces funestes de leur passage. Indépendamment des synéchies postérieures qu'elles déterminent, elles transforment le tissu iridien en une masse qui peut disparaître par résorption, mais c'est toujours au détriment d'une partie de la trame cellulaire de l'iris qui, consécutivement, devient le siège d'une atrophie plus ou moins apparente, et leur pronostic est toujours grave parce qu'elles détruisent les tissus où elles se développent, et qu'elles les convertissent finalement en tissu cicatriciel.

II

Les gommes du corps ciliaire ont une physionomie toute particulière. Elles présentent des symptômes qui leur sont propres, mais aussi elles s'accom-

pagnent de lésions graves de voisinage qu'elles déterminent par leur présence.

Nous considérons dans leur développement trois périodes : 1° une période de début; 2° une période d'état; 3° une période terminale.

Mais, jusqu'à présent, on ne connaît que la période de début et la période d'état; il est encore impossible de savoir comment une gomme du corps ciliaire peut se comporter lorsqu'on l'abandonne à elle-même, soit que, comme je l'ai fait remarquer à l'anatomie pathologique, la gomme ait guéri, soit au contraire que l'œil ait été énucléé avant l'évolution ultime de la maladie.

Période de début. — Généralement la période initiale est assez insidieuse, et d'une durée variable (8 ou 15 jours, un mois). La maladie à ce moment est généralement méconnaissable et peut donner lieu aux erreurs de diagnostic les plus variées; c'est qu'en effet la gomme à cette époque ne se révèle par aucun caractère propre, et, comme elle est de petit volume, logée dans l'épaisseur du corps ciliaire, elle ne détermine que très peu de réaction.

Toutefois, à ce moment, l'œil paraît atteint d'iridocyclite localisée à une portion de la zone ciliaire. L'œil est rouge, mais seulement en un point limité, puis la rougeur s'étend et forme bientôt un croissant et rarement un cercle complet autour de la cornée.

La rougeur est profonde, finement striée : c'est le cercle périkératique propre à l'iritis.

L'œil est sensible et ne peut supporter la lumière ; il est larmoyant et devient le siège de douleurs oculaires et périorbitaires d'abord peu vives et revenant par moments.

L'acuité visuelle diminue.

L'iris est légèrement terne et la pupille a diminué de grandeur.

L'examen ophthalmologique reste muet; toutefois, Woinow aurait pu percevoir la tumeur gommeuse du corps ciliaire à l'ophthalmoscope en s'aidant de l'éclairage oblique.

Période d'état. — Bientôt la tumeur gommeuse augmente de volume et révèle alors nettement sa présence, car elle détermine rapidement une iridocyclite suppurative grave.

La rougeur oculaire enveloppe l'œil de tous côtés et parfois détermine l'apparition d'un chémosis, par suite d'une exsudation séreuse sous la conjonctive. Toutefois, la rougeur a son summun d'intensité là où elle a fait sa première apparition.

A ce niveau, tantôt et le plus souvent selon le diamètre horizontal de l'œil, soit en dedans, au niveau de l'insertion du droit interne, soit plutôt en dehors au niveau de l'insertion du droit externe, tantôt, au contraire, selon le diamètre vertical, à 4 ou 5 millimètres du bord externe de la cornée, l'on voit appa-

raître un petit soulèvement jaunâtre de la conjonctive, bien limité, que l'on ne saurait mieux comparer qu'à une phlyctène de la conjonctive; cette petite tumeur croît et augmente de volume; la sclérotique distendue et amincie à ce niveau semble devoir se perforer, et l'on voit apparaître dans le tissu épiscléral venant de l'intérieur de l'œil une petite masse brunâtre, du volume d'une grosse tête d'épingle, qui semble être une dépendance de la choroïde ou la choroïde elle-même qui fait hernie. La tumeur s'accroît rapidement et acquiert bientôt le volume d'un pois; sa teinte s'accentue, et, de brune, elle devient noire. Enfin, dans notre observation, nous avons constaté qu'au bout de quelques jours il s'était développé une autre tumeur semblable, mais plus petite, au voisinage de la première, et ces deux tumeurs étaient séparées l'une de l'autre par un petit pont de sclérotique.

L'iris est complètement terne et recouvert d'un exsudat fibrineux; la pupille est rétrécie, inégale, semblant déchiquetée sur ses bords par la présence de petits condylomes, et tout le champ pupillaire est rempli d'un exsudat. Bientôt la chambre antérieure se trouble et se remplit également d'un exsudat purulent, qui peut être assez abondant pour en occuper toute la moitié inférieure. (Hypopyon.)

Enfin la cornée restée transparente jusque-là souffre dans sa nutrition; sa transparence disparaît et même elle peut se vascularisier.

Les symptômes fonctionnels sont ceux de toutes les affections graves.

La vision est sérieusement compromise, et c'est à peine si le malade distingue les doigts à un pied de distance; bientôt elle est complètement abolie.

L'œil est le siège de douleurs atroces, continues, avec exacerbations, et ces douleurs peuvent être assez intenses pour ne céder ni aux applications de sangsues à la tempe ni même aux injections de morphine. L'œil est parfois plus mou que celui du côté opposé, et tout examen à l'ophthalmoscope est rendu impossible.

La maladie peut rester limitée à un œil. Dans d'autres cas, l'autre œil se prend consécutivement, et l'on peut alors, sur le même malade, constater l'ensemble des lésions aux divers degrés de leur évolution.

La marche de la maladie est extrêmement rapide aussitôt après la période de début.

Quant à sa durée, elle est variable et dépend uniquement du traitement. En effet, dans toutes les observations que nous avons recueillies, ou bien la maladie a été reconnue et guérie par le traitement spécifique dans l'espace de 15 à 20 jours, ou bien la maladie a été méconnue et l'œil fut énucléé.

Sous l'influence du traitement, la tumeur s'efface rapidement, et là où elle faisait saillie entre les fibres écartées et amincies de la sclérotique, il n'existe plus qu'une tache de couleur foncée; les troubles

fonctionnels cessent complètement ; la vision revient, les exsudats se résorbent, et les signes d'iritis disparaissent. Toutefois, il reste là des synéchies postérieures qui peuvent nécessiter ultérieurement une iridectomie. Enfin, même en cas de guérison sous l'influence d'un traitement bien dirigé, la disparition de ces tumeurs peut entraîner, lorsque les lésions sont étendues, l'atrophie du corps ciliaire et d'une partie de la choroïde, et, de là, résulte fatalement une gêne de nutrition du cristallin, du corps vitré et du globe oculaire tout entier, qui finit par s'atrophier.

CHAPITRE VI.

OBSERVATIONS.

A. *Observations relatives à des gommes de l'iris.*

Observation I.

(Communiquée par notre aimable collègue le Dr Piéchaud)

La nommée Jeanne L..., âgé de 14 ans, cuisinière, entre le 21 janvier à l'hôpital Lariboisière.

Placée d'abord dans un service de médecine, la malade fut traitée pour une vaginite, et six semaines après elle partait au Vésinet.

Au Vésinet, elle est prise tout à coup d'accidents oculaires, et revient à Lariboisière dans le service où elle avait été placée la première fois. Nous ne savons pas exactement à quel traitement furent soumis les accidents inflammatoires qu'elle présentait; toujours est-il que, 15 jours après, la malade passait dans un service de chirurgie, le 26 avril.

Examen. — L'œil gauche est à demi fermé, et l'attitude de la malade indique une photophobie très intense. Les paupières sont contracturées et on ne les ouvre qu'avec une certaine difficulté.

Le globe de l'œil est rouge ainsi que la face interne des paupières. Sur le bulbe oculaire, ce n'est pas seulement de la rougeur, mais un chémosis qui forme tout autour de la cornée un épais bourrelet.

La cornée n'a pas encore perdu sa netteté; il n'y a pas d'ulcération à sa surface et on peut, à travers elle, bien distinguer les détails que nous présentent la chambre antérieure, l'iris et la pupille.

La chambre antérieure est trouble dans sa moitié infé-

rieure, et l'on constate la présence d'un hypopyon. A la partie supérieure de la chambre de l'œil, on distingue très bien l'iris. Il est foncé, immobile, et, au centre de sa moitié supérieure, apparaissent deux saillies qui semblent appendues à sa surface. Elles ont le volume d'une grosse tête d'épingle; leur teinte est d'un jaune cuivré, et ces saillies reposent sur une surface inégale d'une couleur analogue à la leur. La pupille est à peu près cachée par des dépôts nuageux, sans qu'il y ait, à vrai dire, une membrane plastique organisée sur elle. On voit, en effet, dans son petit cercle, l'iris très irrégulier, comme fixé sur le cristallin, immobile ; mais il est difficile de distinguer exactement tous les détails des irrégularités présentées par la pupille.

La malade dit éprouver dans l'œil des élancements très douloureux, et cela d'une manière continue pendant le jour et la nuit. A ces élancements douloureux s'ajoutent des douleurs circumorbitaires et occipitales très vives.

Dans les antécédents, nous ne trouvons rien qui rappelle le rhumatisme. Mais au mois de décembre dernier, la malade dit avoir eu du mal, « un bouton, » aux organes génitaux, puis du mal à la gorge, des taches sur la peau, enfin des maux de tête très violents. Actuellement elle perd ses cheveux en assez grande quantité. Elle nous présente deux ordonnances signées par un médecin de la ville : l'une prescrit le chlorate de potasse; l'autre des frictions mercurielles qui devaient être pratiquées à la face supérieure des cuisses et à la face interne du bras. Enfin une consultation du même médecin porte en toutes lettres : « syphilis grave. »

La malade est soumise au traitement suivant :

1° Ponction de la partie inférieure de la cornée qui donne issue à une masse purulente qui permet de voir les détails de la partie inférieure de l'iris. Il existe là une petite masse en tout semblable à celle que nous avons signalée à la partie supérieure.

2° Frictions pendant 10 jours avec de l'onguent napolitain aux jambes et sur les cuisses.

3° Bains sulfureux tous les deux jours.

4° Iodure de potassium à la dose de 1 gramme par jour pendant dix jours environ.

Sous l'influence de ce traitement, les douleurs oculaires se sont à peu près calmées. Les produits disposés à la surface de l'iris ont disparu.

(Examen de la malade le 15 juillet.) La malade a encore éprouvé quelques douleurs dans l'œil gauche. L'œil n'est pas diminué de volume. Tout autour de la cornée il existe encore un peu d'inflammation.

La cornée en bas présente une adhérence avec l'iris au niveau du point où existait le dépôt plastique précédemment mentionné.

L'iris est retenu immobile par des adhérences contractées avec le cristallin. En haut, il est détruit dans toute la partie correspondante aux produits déjà signalés et qui occupaient au nombre de deux sa partie supérieure. A travers la perforation du tissu de l'iris, on voit des fausses membranes développées en ce point et unies à des débris de tissu incomplètement détruits.

La pupille est nuageuse, et au moyen de l'éclairage oblique on voit une légère membrane étendue sur elle; c'est un reste des produits de l'inflammation.

Observation II.

(Du Dr Serrigny. Thèse de Paris, 1877.)

Gomme de l'iris. Guérison.

Marie L..., fille publique, entre à l'hôpital du Havre, service des maladies des yeux, le 14 octobre 1874. Au commencement de cette année, elle avait déjà été reçue au service des vénériennes, où elle était restée un mois pour se faire soigner un chancre induré aux grandes lèvres. Quatre mois après sa sortie, elle rentra de nouveau dans le même service, présentant des plaques muqueuses à l'anus et en sortit au bout de trois semaines environ. Le 14 octobre, elle se fit admettre pour la troisième fois à l'hôpital, mais alors dans le service des maladies des yeux. Elle souffrait de l'œil gauche depuis environ quinze jours. On constate une iritis syphilitique. Outre l'injection périkératique, la décoloration de la pupille,

la teinte cuivrée du petit cercle de l'iris, cet œil présentait un condylome gros comme un grain de blé et situé à la partie externe de l'iris. Les douleurs circumorbitaires étaient très vives et s'irradiaient dans la moitié de la tête. L'état général de cette malade était excellent ; on la soumit immédiatement à un traitement antisyphilitique. Onctions hydrargyriques et sirop de Gibert. Localement on employa l'atropine et les compresses chaudes. Sous l'influence de cette médication, la tumeur condylomateuse ne fit pas de progrès, resta stationnaire pendant une quinzaine de jours, puis diminua peu à peu et finit par disparaître complètement. La malade sortit guérie de l'hôpital le 28 novembre.

Observation III.

(De Serrigny. Thèse de Paris, 1877.)

Iritis syphilitique double. Gomme de l'iris. Guérison.

Mme X..., caissière, âgée de 41 ans, fut soignée à la consultation du Dr Brière. Elle avait alors une iritis double qui présentait tous les caractères de l'iris syphilitique. Elle n'offrait aucun autre accident spécifique, mais elle avoua avoir eu dix-huit mois auparavant une ulcération aux parties et plus tard des plaques muqueuses à la bouche. On remarquait dans ses deux yeux une injection périkératique, un changement de coloration de l'iris, la teinte cuivrée de cette membrane, et de plus, du côté droit, un condylome gros comme un grain de millet, situé à la partie supérieure et externe de l'iris. L'état général était bon. La malade fut soumise au traitement général par le sirop de Gibert et localement on lui appliqua des compresses chaudes six fois par jour et de l'atropine. Sous l'influence de cette médication, le condylome disparut en un mois, mais l'iris resta adhérent à la cristalloïde au niveau du point où l'on avait observé le condylome.

Observation IV.

(Du Dr Sichel. Iconographie ophthalmologique, p. 125.)

Gomme de l'iris. Guérison.

Le 14 janvier 1840, M. G..., étudiant en médecine, âgé de 21 ans, d'une constitution lymphatique, se présente chez M. Sichel. Il est atteint depuis le 20 décembre d'une ophthalmie de l'œil droit, qui s'est aggravée depuis huit jours environ. On diagnostique iritis syphilitique. Décoloration du petit cercle de l'iris qui présente en haut et en dedans une élévation de près de 3 millimètres et demi de longueur verticale sur 2 millimètres de largeur horizontale. Cette petite tumeur est de forme ovalaire, d'une teinte jaunâtre, purulente sur son bord externe, d'une couleur rouge cuivré et d'un aspect tomenteux sur sa partie interne et inférieure. Au mois de juin 1839, chancre induré constaté par M. Ricord. Au mois d'août, engorgement et induration de plusieurs ganglions cervicaux avec douleurs très vives. Au mois de septembre, éruption cutanée. Traitement antiphlogistique et antisyphilitique : 20 sangsues au-devant de l'oreille, 5 centigr. de calomel quatre fois par jour pendant trois jours. Abondantes onctions d'onguent mercuriel sur front, tempe et joue droite. 4e jour : purgatif, nouvelle application de 15 sangsues au même endroit. 5e jour : usage de pilules de sublimé corrosif, d'abord au nombre de 2, puis progressivement jusqu'à 7 ou 8 par jour. Régime sévère, repos des yeux. Six jours après, M. G... voit beaucoup mieux de son œil malade. L'excroissance est affaissée ; elle se transforme en un simple feston de la marque pupillaire interne adhérent à la capsule cristallinienne. La cornée examinée à la loupe présente des petits points très ténus de couleur brune, semblables à des excavations extrêmement fines. Laudanum en collyre. Le 31 janvier, le malade est guéri ; cependant la vue est toujours un peu trouble, la pupille encore légèrement resserrée et déformée. On continue l'usage du collyre et le traitement mercuriel. Mais celui-ci fut cessé trop tôt ; aussi,

au bout d'un mois, il arrive une rechute d'iritis syphilitique moins prononcée, qui guérit par l'emploi des mêmes moyens continués pendant douze jours et poussés cette fois jusqu'aux signes manifestes de la salivation. La cure est terminée par l'usage interne de l'iodure de potassium.

Observation V.

(De de Græfe et Colberg. In Arch. für Ophth., 1861.)

Gommes multiples de l'iris. Ablation de la tumeur. Examen histologique.

Il y a quelque temps je fus obligé, en dépit de tout autre traitement antisyphilitique, d'énucléer une tumeur syphilitique de l'iris dont la présence aurait infailliblement causé la perte de l'œil. Le malade, âgé de 24 ans, après plusieurs manifestations syphilitiques, était en possession d'une belle syphilis constitutionnelle, caractérisée par une gomme de l'iris à droite. Après une semaine d'un traitement local, aucune amélioration ne se montra, bien qu'il n'y ait pas d'inflammation intense. Je songeai alors à appliquer un traitement mercuriel, qui n'avait pas encore été mis en usage jusque-là, traitement dont les bons effets pour l'iritis spécifique sont maintenant connus de tout le monde.

Dès que le malade, par suite de l'usage simultané de frictions mercurielles et des pilules de calomel eut commencé à saliver beaucoup, la maladie locale, jusque-là bénigne, changea de tournure et s'aggrava. En dépit de l'application énergique du traitement, la pupille se rétrécit et se couvrit d'un exsudat. Tous les symptômes d'une iritis aiguë se manifestaient au plus haut degré : cette affection parut même vouloir prendre la forme suppurée. Ce qu'il y avait de plus inquiétant, c'était la rapidité avec laquelle la tumeur s'était mise à croître subitement, car bientôt elle serait arrivée à toucher la paroi postérieure de la cornée. Elle avait une teinte rosée et un fin réseau vasculaire l'entourait. Voulant tâcher d'éviter la perte de l'œil, je pris la résolution de faire l'ablation de la tumeur. L'opération fut conduite absolument comme

une iridectomie et n'eut aucune suite dangereuse. Malheureusement la marche ultérieure de la maladie ne me permit pas de me reposer tranquillement sur le brillant résultat que j'avais obtenu de l'ablation de la tumeur. Peu de semaines après je vis revenir à ma clinique le même malade avec une autre tumeur ayant pris naissance sur un autre endroit de l'iris. Le traitement local quej'appliquai alors n'eut pas plus de résultat que la première fois. Les phénomènes menaçants s'accrurent en même temps que la tumeur et à un si haut degré, que je fus obligé de réitérer l'opération.

Depuis, aucune nouvelle poussée ne s'est faite; mais la cornée a perdu de sa transparence dans une assez grande étendue.

(Suit l'examen histologique de la tumeur que nous avons rapporté au chapitre de l'anatomie pathologique.)

Observation VI.

(De Kipp. In Archiv of ophthal. and otol. de New-York, 1873.)

Iritis syphilitique avec exsudat gélatiniforme. Guérison.

C. G.., âgé de 23 ans, contracta un chancre sur le gland avant qu'il ne vînt me consulter pour son iritis. Suivant sa déclaration, ce chancre se serait guéri rapidement à la suite du traitement. A ce moment les ganglions inguinaux n'étaient pas encore engorgés et sa santé continua à être bonne jusqu'à environ neuf mois après, époque à laquelle il a contracté ce qu'il appelait une gonorrhée. Il prit des injections qui la firent disparaître rapidement. Environ trois mois après, une éruption de couleur cuivrée apparut sur sa figure ainsi que sur son corps, et il remarqua des plaques sur la tête. Sa gorge commençait aussi à s'enflammer: il consulta un médecin qui lui fit suivre un traitement approprié. Le médecin avait déclaré avoir affaire à une syphilis.

Je vis le malade pour la première fois environ quatre mois après l'apparition de l'écoulement uréthral. A ce moment le front était encore couvert d'une éruption, l'on constatait dans

a bouche des plaques muqueuses, et les ganglions inguinaux étaient notablement engorgés.

Après avoir examiné ses yeux, je trouvai l'œil gauche normal; dans l'œil droit j'aperçus une légère injection péricornéale. La pupille était contractée irrégulièrement. L'iris était légèrement tuméfié sur toute sa surface, et près du bord supérieur du segment supérieur je vis une pointe faisant légèrement saillie, dont la couleur était cependant la même que celle du reste de l'iris. L'humeur aqueuse était parfaitement claire. J'ordonnai de suite des sangsues à la tempe, des instillations d'atropine et des onctions d'onguent napoiltain.

Le lendemain la pupille était un peu plus dilatée, excepté dans sa portion supérieure. La pointe faisant saillie présentait l'apparence habituelle d'une gomme de l'iris. Le surlendemain je remarquai une exudation transparente qui recouvrait le condylome et qui s'étendait un peu plus dans le sens vertical. Pendant les deux jours suivants, l'exsudat augmenta rapidement de quantité, de sorte que le 5e jour il remplissait entièrement la chambre antérieure, sauf à la périphérie, laissant ainsi un rebord très étroit de l'iris encore visible. L'exsudat était de couleur grisâtre, semi-transparent et si cohérent qu'aucune partie, même pendant que la résorption s'effectua, ne tomba à la partie inférieure de la chambre antérieure. Après un statu quo de deux jours, le disque lenticulaire diminua petit à petit de grandeur; le 16e jour après l'apparition de la gomme, l'exsudat avait complètement disparu; la pupille était maintenant complètement noire, presque circulaire et bien dilatée. Le condylome avait été résorbé, et sa place n'était indiquée que par une décoloration jaunâtre de l'iris et par une synéchie postérieure.

Observation VII.

(Du Dr Barbeyron. Thèse de Paris.)

Iritis spécifique double. Kératite ponctuée. Condylome à droite. Guérison.

M. W..., chapelier, 31 ans, vient à la clinique du Dr Gale-

zowski, le 7 mai 1872. Comme antécédents syphilitiques, nous trouvons chez ce malade un chancre infectant il y a dix mois; deux mois plus tard syphilides sur tout le corps, croûtes dans les cheveux, angine rebelle, chute des cheveux. Il y a un mois, s'est déclarée une injection périkératique de l'œil gauche, accompagnée de douleurs périorbitaires légères et d'un peu de trouble de la vue, avec photophobie peu vive et épiphora. Quinze jours plus tard, l'œil droit s'est pris à son tour et de la même manière que le gauche.

7 mai. Au moment de son entrée à la clinique, les douleurs périorbitaires, peu fortes jusque-là, s'étaient aggravées depuis quelques jours ; la photophobie et le larmoiement étaient devenus considérables. Le trouble de la vue avait augmenté rapidement, au point que le malade ne pouvait plus lire de l'œil gauche, et lisait avec peine de gros caractères de l'œil droit. On trouve des deux côtés de nombreuses synéchies postérieures, une pupille très irrégulière; l'iris foncé, brun sombre.

L'humeur aqueuse est trouble ; la cornée l'est également dans toute sa moitié inférieure, des deux côtés. Si on l'examine avec plus de soin, on observe, en face de la pupille, un léger pointillé blanc grisâtre, constitué par sept ou huit points d'opacité de la membrane de Descemet. Ce pointillé (kératite ponctuée) s'observe au même degré dans les deux yeux. Dans l'œil droit, il existe sur la moitié externe de l'iris un condylome gros comme un grain de blé, au niveau duquel l'iris semble un peu moins foncé que partout ailleurs.

Traitement. — Instillation d'atropine, protoiodure de mercure, 3 centigrammes chaque jour dans une pilule.

Le 13. Les douleurs et l'injection périkératique sont moindres; le condylome est un peu plus petit, la cornée et la chambre antérieure sont louches; on voit quelques dépôts de pigment au niveau du champ pupillaire, sur la cristalloïde antérieure droite. Lorsqu'on examine le fond de l'œil, à gauche, à travers la partie du cristallin restée transparente, on le trouve normal, sauf un peu de varicosité des vaisseaux. A gauche, au trouble de l'humeur aqueuse et de la cornée, s'ajoute le trouble de la capsule ; néanmoins le trouble de la cornée est moins fort qu'il y a six jours. Le pointillé que l'on

voyait à sa face postérieure a complètement disparu; ce trouble des milieux transparents empêche de voir nettement le fond de l'œil.

Même traitement. — Et comme il est survenu un peu de stomatite, on prescrit un gargarisme au chlorate de potasse.

Le 16. Le malade va beaucoup mieux; la cornée est devenue moins trouble, l'humeur aqueuse également; le condylome est diminué de moitié. L'iris a perdu de son aspect tomenteux; on peut, par places, reconnaître de nouveau la direction de ses fibres. Les douleurs névralgiques périorbitaires ont presque complètement disparu.

Traitement. — Supprimer les pilules de protoiodure. Sirop de Gibert, une cuillerée par jour. Continuer l'usage de l'atropine.

Le 27. Depuis quatre ou cinq jours plus de photophobie, ni d'épiphora. L'injection périkératique est surtout prononcée à droite. A droite, le condylome n'est plus représenté que par une saillie grosse comme une tête d'épingle, presque confondue avec le reste de l'iris, quoique de coloration moins foncée. Dans cet œil droit, la pupille est moyennement dilatée; la cornée et l'humeur aqueuse sont encore troubles, quoique moins fortement; le malade voit de cet œil comme à travers un brouillard. A gauche, la cornée et l'humeur aqueuse sont transparentes; le malade y verrait assez bien pour travailler.

Même traitement. — Atropine et sirop de Gibert.

Nous n'avons pu revoir ce malade qu'un mois après, le 29 juin. L'œil gauche est entièrement revenu à son état normal, à part une dilatation prononcée de la pupille; le malade voit très bien de ce côté. Mais à droite, la vision est restée brouillée, et deux synéchies postérieures persistent encore, l'une très apparente à la partie inférieure, l'autre beaucoup moins manifeste à la partie supérieure. Même traitement.

Observation VIII.

(Du Dr Rossigneux. Thèse de Paris, 1873.)

Iritis syphilitique double. Gomme de l'iris.

Célestine Y..., âgée de 23 ans, se présente à la clinique du Dr Piéchaud, le 10 juin 1872. Elle est en traitement depuis trois mois pour une iritis double. Au premier aspect, rien d'anormal. Cornée claire, œil point injecté. Pas de trouble de l'humeur aqueuse. L'iris a sa coloration normale.

Renseignements étiologiques.

Aucune trace de syphilis ; elle dit avoir eu boutons à la peau, maux de gorge, mais affirme n'avoir jamais eu aucun rapport. Pressée de questions, la jeune fille avoue au bout de quelque temps avoir connu un jeune homme parfaitement sain, du reste. Interrogée sur sa maladie, elle dit n'avoir jamais souffert, la lumière ne l'a jamais beaucoup fatiguée. Instillation d'atropine. Traitement mercuriel d'abord, puis mixte. Tels sont les renseignements qu'on peut avoir sur la malade. Nous examinons la malade avec soin. Rien, comme nous l'a-dit, dans la chambre antérieure, la cornée. Les milieux profonds de l'œil sont parfaitement sains, mais synéchie postérieure totale. A peine deux ou trois points de 1 millimètre de largeur libres sur le pourtour du sphincter.

Malgré le traitement, au bout d'un mois et demi, pas d'amélioration. C'est à ce moment que nous voyons paraître vers la partie externe du milieu de l'iris droit une sorte de bosselure de la trame irienne ; au bout de trois ou quatre jours, apparition d'un tubercule gros comme une tête d'épingle ; coloration jaunâtre au sommet, rouge sur les bords ; sur la partie interne de l'iris, vers le milieu, s'échelonnaient trois autres tubercules de même aspect, mais beaucoup plus petits. Le traitement jugea ces lésions en quelques jours ; quelques jours avant l'apparition de ces condylomes, tout le demi-cercle droit s'était détaché et avait recouvré sa mobilité. Espérant même succès pour le reste et pour l'autre œil, je continuai le traitement à l'atropine.

La jeune fille quitta la clinique dans cet état, alors qu'on songeait à une intervention chirurgicale.

Elle y a paru à de rares intervalles. Au mois de novembre, les pupilles étaient dans le même état. Le fond de l'œil était encore indenme.

B. *Observations relatives aux gommes du corps ciliaire.*

OBSERVATION I (personnelle).

(Recueillie à l'hôpital Lariboisière, dans le service de M. le professeur Panas, 1878.)

Auguste C..., agé de 24 ans, valet de chambre, entré à l'hôpital le 5 février 1870.

Antécédents. — Le malade a eu la syphilis au mois de mai 1877 et ne s'est pas traité. Après le chancre, le malade eut une roséole, des maux de gorge fréquents et quelques douleurs ostéocopes. On ne trouve sur lui ni gommes, ni exostoses; mais dans le fond de la gorge et sur la langue sont des plaques muqueuses manifestes qui attesteraient que le malade est dans la période secondaire de la syphilis. Le malade est faible et fortement débilité par sa maladie.

Renseignements. — A la fin du mois de décembre dernier, le malade qui jusque-là était resté en bonne santé apparente, et dont la vue était excellente, éprouva quelques douleurs au pourtour de l'orbite du côté gauche. L'œil devint rouge, et à mesure que la rougeur qui d'abord était limitée au côté externe de l'œil s'accrut et que les douleurs augmentèrent d'intensité, la vue s'obcurcit de plus en plus. Le malade ne pouvait plus lire de cet œil et, au moment de son entrée, c'est à peine s'il distingue les doigts.

Etat actuel. — 5 février. L'œil droit est dans son état normal. L'œil gauche est rouge, injecté; il est le siège de violentes douleurs qui tourmentent nuit et jour le malade et que ne peuvent calmer les jours suivants ni les applications de sangsues à la tempe ni les injections de morphine. C'est à peine si le malade distingue les doigts à un pied de distance.

La rougeur de l'œil est uniforme et donne lieu à un cercle périkératique intense ; toutefois du côté externe elle est d'un rouge plus vif. A ce niveau, presque à 3 ou 4 millimètres du bord cornéal dans la direction du tendon du muscle droit externe, c'est-à-dire juste au niveau du diamètre transverse de l'œil, la sclérotique paraît très amincie et laisse voir par transparence une masse noirâtre de la grosseur d'un pois environ. La cornée paraît sans altération. La chambre antérieure est remplie presque entièrement d'une exsudation jaune verdâtre analogue à une gelée qui masque toute la moitié inférieure de l'iris.

L'iris est terne ; la pupille est rétrécie, inégale, semblant déchiquetée sur ses bords par la présence de petits condylomes qu'on y remarque : et tout le champ pupillaire est rempli d'un exsudat moins épais que celui qui remplit la chambre antérieure.

Marche. — Les jours suivants les lésions augmentent, les douleurs sont intolérables ; la vision est complètement abolie. A côté de la masse noirâtre que nous avons signalée et qui semble être un produit de la choroïde, en paraît une seconde moins volumineuse un peu plus en arrière.

En même temps l'œil droit devient malade, et nous pouvons assister au développement successif de tous les accidents.

Du côté externe de l'œil, tout à fait dans un point symétrique à la lésion de l'œil gauche, apparaît une rougeur limitée avec un petit soulèvement jaunâtre de la conjonctive, que nous ne saurions mieux comparer qu'à une phlyctène de la conjonctive.

Peu à peu la rougeur s'agrandit et en même temps apparaissent de violentes douleurs. La vision de cet œil bonne jusqu'alors commence à baisser.

Le deuxième ou le troisième jour la rougeur s'est étendue à tout le globe de l'œil et forme un cercle périkératique intense. En même temps l'élevure de la conjonctive croît de volume ; la sclérotique distendue à ce niveau et amincie semble devoir se perforer et l'on voit apparaître une petite masse brunâtre de la grosseur d'une tête d'épingle, qui semble être une dépendance de la choroïde ou la choroïde elle-même.

Cette petite masse s'accroît les jours suivants, et prend ra-

pidement le volume d'un pois; de brune elle devient noire. La cornée est intacte, non dépolie ; il ne se produit pas de pus dans la chambre antérieure probablement parce que sous l'influence du traitement qui est institué, la maladie loin d'augmenter marche vers la guérison. Toutefois l'iris est terne et l'orifice pupillaire très étroit est masqué par un exsudat puriforme.

La vision est complètement abolie; le malade ne peut se conduire. Les douleurs sont excessives, et les injections de morphine ne réussissent pas à les calmer.

Le diagnostic est porté et le traitement en justifie la précision. On institue un traitement mercuriel énergique (frictions d'onguent napolitain, 4 gr. d'iodure de potassium par jour, poudre astringente pour les gencives).

Le 14. M. Panas pratique une large paracentèse destinée à évacuer le pus de la chambre antérieure de l'œil gauche.

Ce pus est concret et se laisse à peine étirer avec des pinces. Mais la paracentèse ne détermine aucun soulagement, aucune amélioration, si ce n'est que le pus ne se reproduit pas.

Sous l'influence du traitement mercuriel, les douleurs cessent complètement en quelques jours et les masses noirâtres de l'œil droit et de l'œil gauche disparaissent graduellement. Sept ou huit jours après elles se sont complètement affaissées et seulement à ce niveau est une masse noirâtre.

Les pupilles sont encore très resserrées et obstruées par un exsudat, et l'atropine instillée plusieurs fois par jour n'arrive pas à les dilater.

L'œil n'est plus rouge et presque redevenu normal.

Le malade aurait grand besoin qu'on lui pratiquât une double iridectomie optique; mais il est obligé pour des raisons de famille de quitter de suite l'hôpital.

Observation II.

Gomme syphilitique du corps ciliaire.

(Par Loring, dans les Transactions de la Société ophth. américaine, 1871.)

La patiente était une femme bien développée, âgée de 30 ans, qui à l'époque de son attaque était en très bonne santé, sans le moindre signe de cachexie syphilitique. Cinq ans auparavant elle fut traitée régulièrement. La lésion primaire fut suivie comme d'habitude par des accidents secondaires et ceux-ci par ce qu'on appelle les symptômes tertiaires.

Trois ans après l'infection et deux ans après les troubles actuels, la patiente eut une attaque d'iritis des deux yeux qui restèrent faibles depuis lors.

L'attaque actuelle présenta des symptômes pareils qui firent croire au médecin traitant à une seconde attaque d'iritis.

Toutefois la lésion se trouva entièrement limitée à l'œil gauche, et pendant sept à huit jours cet œil devient rouge sans s'accompagner de douleurs ou de perte de la vision. La patiente se réveilla peu de temps après par une violente douleur accompagnée de perte rapide de la vue qui devint complète pour cet œil au bout de deux jours. Effrayée, la malade se présenta à l'infirmerie pour les yeux et les oreilles, où je la vis pour la première fois, environ deux semaines après le commencement de l'attaque.

A ce moment l'œil droit était parfaitement normal; le gauche était très injecté, et la conjonctive très enflammée était œdémateuse. La chambre antérieure était remplie d'exsudation jaunâtre que cachait l'iris La cornée était exempte de tout travail ulcératif et sa couche épithéliale était intacte.

La perception de la lumière y était nulle. Comme la malade souffrait de douleurs violentes dans l'œil et aux alentours, et comme elle ne consentait pas à se laisser enlever l'œil sans prévenir ses amis, il fut décidé de faire une paracentèse. Celle-ci fut faite avec un couteau de de Graefe dans

le bord inférieur de la cornée, et la chambre antérieure fut évacuée complètement, ce qui produisit un grand soulagement. Toutefois la plaie à mesure qu'elle se fermait permettait à la douleur de revenir ainsi qu'à l'exsudation de la chambre antérieure.

L'œil droit qui jusqu'alors n'avait montré aucune trace de lésion commença à devenir sensible à la lumière et à présenter d'autres symptômes de nature sympathique. L'énucléation fut dès lors décidée, et l'œil fut confié au Dr Eno, qui en fit l'examen.

L'énucléation de l'œil gauche fut suivie d'une amélioration dans la condition de l'œil droit au point de vue de la photophobie ; mais quatre jours après l'opération, une petite élevure circonscrite commença à se manifester au niveau de l'insertion du droit externe. Celle-ci avait l'apparence d'une élevure circonscrite du tissu sous-conjonctival. La conjonctive elle-même n'était que très peu injectée à ce niveau ; mais cette injection s'accrut rapidement selon la ligne du muscle droit externe jusqu'à ce que deux ou trois jours plus tard elle se fût épanouie sous forme d'éventail.

A cette époque, une exsudation séreuse au-dessous de la conjonctive commença à se manifester, étant limitée à la partie externe et inférieure de l'œil. L'injection du globe de l'œil s'étendit graduellement autour de la cornée, de façon à comprendre tout l'œil ; toutefois la région située au-dessus et autour du droit externe était le siège des symptômes les plus marqués, et l'on pensa, à cause de l'exsudation séreuse, qu'il y avait quelque chose qui dérangeait la circulation des parties superficielles et profondes de cette partie de l'œil. En même temps, une exsudation grisâtre commença à se manifester sur cette partie de l'iris qui se trouve en face du droit externe. Celle-ci s'étendit rapidement en forme de cercle au-dessus de la partie supérieure de l'iris, de telle sorte que le lendemain l'exsudation s'était étendue sur les 2/3 environ de l'iris. Cette exsudation avait une apparence particulière, ressemblant plus à un moule de couleur gris jaunâtre qu'à autre chose à quoi je pourrais le comparer. Elle faisait saillie sur le bord de l'iris dans l'espace pupillaire, et la vue qui jusque-là était restée bonne, diminua rapidement, de telle sorte que

la malade pouvait à peine compter ses doigts à la distance de quatre pieds. Le jour suivant, cette exsudation demi transparente s'était étendue tout autour de l'iris et occupait la majeure partie de la chambre antérieure. A travers cette exsudation, l'iris paraissait vaguement d'une teinte louche veloutée. La pupille était contractée, et il n'y avait pas d'adhérence au cristallin comme on s'en est rendu compte par la dilatation de la pupille par l'atropine. Le traitement spécifique avait été poussé vigoureusement dès le commencement, sans arrêter manifestement les progrès de la maladie, et on croyait que cet œil allait suivre le même chemin que son congénère. Le jour suivant, cependant, l'exsudation commença à diminuer, et elle disparut si rapidement, que trente-six heures après la chambre antérieure en était complètement débarrassée. La vision s'améliora immédiatement et l'œil guérit rapidement.

Examen histologique. — L'œil gauche fut placé dans le liquide de Muller aussitôt après l'énucléation.

Le globe de l'œil paraissait normal de grandeur et de forme, si ce n'est un épaississement très considérable du tissu épiscléral, près de la cornée, au niveau de l'insertion du droit externe. La cornée était opaque, et il y avait à sa partie inférieure une large cicatrice. Au bout de deux semaines on retira l'œil du liquide de Muller, et on l'ouvrit par une section passant à peu près à travers le méridien horizontal.

Le diamètre antéro-postérieur de l'œil mesure 36 millimètres, et le tranverse 35.

La tumeur épisclérale à la coupe a une épaisseur de 1 millimètre et demi et s'étend en arrière près de l'équateur du globe de l'œil, renfermant dans sa substance le tendon du droit externe. La chambre antérieure est remplie d'une masse d'exsudation jaune, obturant la pupille. L'iris et le corps ciliaire sont très augmentés de volume, et principalement à la partie externe de l'œil, qui correspond au gonflement extérieur. Ici l'iris a une épaisseur de 1 millimètre et demi, et le corps ciliaire de 3 à 4 millimètres. Ici aussi la substance de l'iris et du corps ciliaire semble se continuer avec la masse d'exsudation de la chambre antérieure, le ligament pectiné de l'iris étant enfoncé.

La tumeur ciliaire offre une consistance assez ferme, de couleur jaunâtre ; elle s'étend en arrière jusqu'à la région de l'ora serrata où elle se perd graduellement dans la choroïde qui ne paraît que très peu augmentée d'épaisseur. Le cristallin est transparent et normal d'aspect, mais il est repoussé du côté nasal par le gonflement du corps ciliaire. L'humeur vitrée est nuageuse. La rétine et la choroïde n'ont rien. La sclérotique est normale en apparence, et on peut la voir sous forme d'une bande blanche séparer la tumeur extra-oculaire de la tumeur intra-oculaire.

L'examen microscopique montre que la tumeur épisclérale est due à une infiltration du tissu épiscléral par une multitude de cellules rondes. Les cellules sont distribuées entre les fibres du tissu conjonctif, et les vaisseaux sanguins sont augmentés de volume et engorgés. Au bord, une collection de cellules est disposée de façon à séparer la lame élastique antérieure avec l'épithélium sous-jacent du tissu cornéen dans une étendue considérable. Le reste de la cornée présente toutes les apparences d'une kératite modérée. La chambre antérieure est remplie d'une masse composée de cellules rondes et de fibrine coagulée. Les couches externes de la sclérotique sont envahies par la prolifération cellulaire, et l'on peut voir dans toute son épaisseur des amas de cellules rondes, gisant entre les fibres du tissu fibreux. De minces coupes furent faites à travers le centre de la tumeur ciliaire, et l'iris et le corps ciliaire furent trouvés infiltrés d'une grande quantité des mêmes cellules rondes.

Dans cette portion de la tumeur ciliaire, près de la sclérotique, les cellules sont distribuées entre des amas de fibres musculaires, et en allant vers la surface interne du corps ciliaire, nous les voyons devenir plus nombreuses, séparant les amas cellulaires par un intervalle de plus en plus large, jusqu'à ce qu'au bord interne nous puissions distinguer seulement un amas de cellules serrées les unes contre les autres, et traversées çà et là par un vaisseau capillaire. Ces cellules sont identiques d'aspect avec celles de l'exsudation, ou encore les cellules lymphoïdes, et contiennent un noyau granuleux. Ces cellules ne présentent en aucune portion de la tumeur de dégénérescence granulo-graisseuse.

Dans l'iris, les cellules sont très abondantes, et dans les parties les plus affectées, c'est à peine si on peut distinguer aucun élément du tissu normal, si ce n'est le pigment. La surface interne et inférieure de l'iris et du corps ciliaire est également tapissée d'amas de cellules rondes. L'humeur vitrée est remplie de cellules rondes et de fibrine coagulée.

Considérée au point de vue de son histoire clinique et de ses apparences pathologiques, ce cas doit être regardé comme étant non seulement un cas d'iridocyclite syphilitique, mais bien de gomme syphilitique de l'iris et du corps ciliaire, car bien que les lésions ne diffèrent pas essentiellement dans l'espèce de celles qui sont d'une origine simplement inflammatoire, cependant leur intensité et leur caractère circonscrit en même temps que la formation d'une tumeur distincte justifient le nom de gomme en dépit de l'absence de la métamorphose régressive.

Fig. I.

Fig. II.

Fig. III.

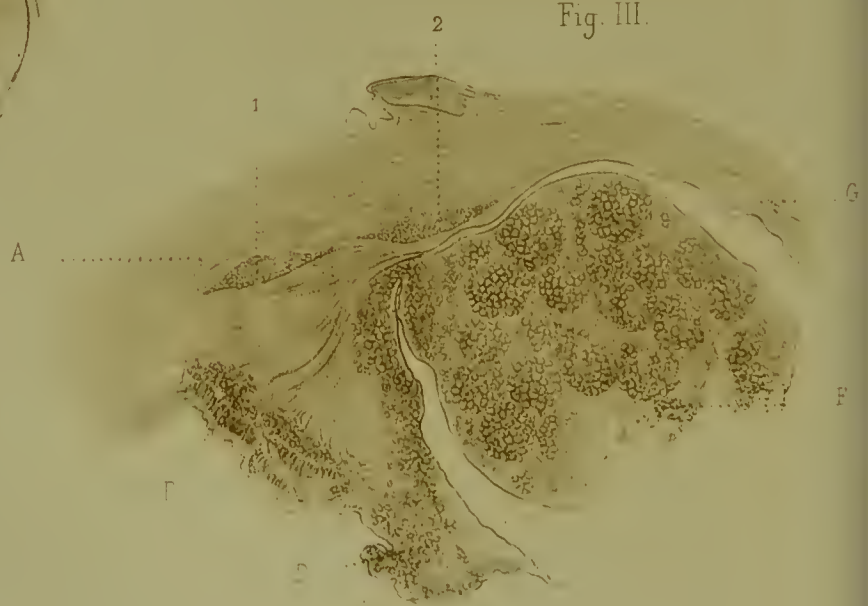

IMP. BEFO ET PAR

EXPLICATION DE LA PLANCHE

FIGURE 1.

Gomme syphilitique de l'iris et du corps ciliaire
(Cas de Loring et Eno).

Section de la région ciliaire passant par la tumeur ciliaire
et la tumeur épisclérale.

A, cristallin. — *B*, iris. — *C*, corps ciliaire envahi par la néoplasie syphilitique. — *D*, cornée. — *E*, chambre antérieure. — *F*, sclérotique. — *H*. tumeur épisclérale.

FIG. 2.

Idem. — Section de l'œil grandeur naturelle.

a, gomme ciliaire. — *b*, portion de la tumeur ayant fait hernie à travers la sclérotique. — *c*, portion de la sclérotique séparant la tumeur intra-orbitaire de la portion extra-orbitaire. — *d*, cristallin.

FIG. 3.

Sarcome de l'iris et du corps ciliaire
(Cas de James et Adams).

A, sclérotique. — *B*, muscle ciliaire. — *C*, cornée. — *D*, iris. — *E*, tumeur sarcomateuse. — 1, 2, dépôts secondaires de la tumeur.

Observation .

(De Barbar. Thèse de Zurich, 1873) (résumée).

Gomme du corps ciliaire ayant perforé la sclérotique
Guérison.

Femme âgée de 33 ans, syphilides pustulo-crustacées surtout aux extrémités. Pharyngite et adénite spécifiques très prononcées.

OD. injection ciliaire forte, cornée trouble, synéchies postérieures, iritis exsudative violente; 3 semaines après le début de l'iritis tumeur sclérotieale apparaissant à 2 millim. de la cornée, dure, rouge brun, de forme sphéroïdale. Sous l'influence du traitement mercuriel, l'exsudat pupillaire se résorba rapidement, la tumeur s'aplatit et fit place peu à peu à une cicatrice gris noirâtre. Il restait quelques adhérences à la capsule, quelques flocons du corps vitré, au moment où la malade fut transférée à la division des vénériennes à cause des accidents généraux qui avaient pris un caractère de gravité exceptionnelle.

Cette femme succomba 6 mois plus tard à une fièvre typhoïde; on trouva à l'autopsie une cirrhose syphilitique du foie.

Observation IV.

(De Barbar. Thèse de Zurich, 1873) (résumée).

Gomme de l'iris et du corps ciliaire. Atrophie du globe de l'œil.

Jeune homme infecté au début du printemps de 1870. Syphilis grave. Le 17 septembre 1870, 3 semaines après le début de l'affection oculaire, M. le professeur Horner trouve l'œil gauche très tendu, douloureux à la pression; chémosis conjonctival, cornée entièrement trouble. Iris à peine reconnaissable du côté nasal. Une tumeur gris jaunâtre remplit la chambre antérieure du côté temporal. La zone externe et supéro-externe de la sclérotique est énormément ectasiée;

les bosselures de la tumeur sont dues à la persistance de brides étroites de tissu scléral plus dense. De ces bosselures quelques-unes sont noirâtres, d'autres laissent entrevoir la couleur gris jaunâtre de la masse néoplasique. Il s'agit évidemment d'une gomme de l'iris et du corps ciliaire qui menace de perforer la sclérotique. Pronostic fatal, énucléation refusée.

La tumeur augmente de façon à refouler la cornée en dedans et à recouvrir l'iris tout à fait. La saillie du bulbe commençait à gêner les mouvements des paupières, lorsque fin septembre l'œil se mit à s'atrophier et les bosselures de la tumeur à s'aplatir. Toute douleur disparut, et le résultat final fut une atrophie du bulbe avec coarctation cicatricielle de la sclérotique dans la région où avait siégé la tumeur.

Aucun symptôme sympathique ; prothèse oculaire.

Observation V.

Iridocyclite avec tumeur gommeuse de l'iris et hernie choroïdienne de l'œil gauche.

(Dans Annales de dermatologie et de syphiligraphie, 1872) (résumée).

Femme âgée de 31 ans, entrée à l'hôpital Saint-Louis dans le service de M. Guibout le 17 novembre 1871. La malade est syphilitique, et son corps est couvert de rupia syphilitique qui date de deux mois.

Ces accidents ne permettent guère de doute sur la syphilis; seulement il est impossible de savoir à quelle époque elle fut contractée.

Depuis un mois l'œil gauche est malade et présente tous les signes d'une iritis grave. L'iris est jaune foncé tandis que celui du côté opposé est d'un bleu clair.

Le champ pupillaire est masqué presque entièrement par une production particulière de couleur jaune rougeâtre, sorte de tumeur arrondie à limites nettes, du volume presque d'un petit pois et prenant naissance par un pédicule assez

large et visible sur la partie inféro-externe de la face antérieure de l'iris. Léger hypohéma.

A la partie supérieure du globe de l'œil, à 3 ou 4 millimètres du bord libre de la cornée, on constate l'existence d'une petite tumeur étendue tranversalement en forme de croissant à concavité inférieure, longue de 7 à 8 millimètres, large de 2 millimètres environ et faisant une saillie de 1 millimètre 1/2. Cette petite élévation est bleuâtre et plus foncée en deux points de sa surface qui sont d'ailleurs plus saillants que le reste de la tumeur. Peu de douleurs, mais absence complète de la vision.

Le diagnostic fut posé : iridocyclite avec gomme de l'iris et probablement aussi gomme du cercle ciliaire accompagnée de hernie choroïdienne, et confirmé par Galezowski.

Sous l'influence du traitement avec les frictions mercurielles, on voit la tumeur s'affaisser, et au point où elle faisait saillie entre les fibres écartées et amincies de la sclérotique, il n'existe plus qu'un arc de cercle de couleur foncée.

Quant à la tumeur de l'iris, elle suivit rapidement la même marche, et disparut en une vingtaine de jours. En même temps les troubles fonctionnels cessent et les signes d'iritis ont tout à fait disparu ; mais il reste à la place de la tumeur irienne une large synéchie postérieure.

La malade sort le 22 avril 1872. A la place de la hernie choroïdienne est une petite tache linéaire brune.

L'iris est dans son ensemble d'un bleu plus foncé qu'à droite, et à la place qu'occupait la tumeur gommeuse reste une cicatrice petite, irrégulière, adhérente au cristallin et déformant la pupille de ce côté.

La vision toutefois reste peu distincte et la malade ne voit les personnes qu'à 2 ou 3 pas.

Observation VI.

Inflammation syphilitique de l'œil,
par Delafield.

(Dans Transactions de la Société d'ophth. américaine, 1871.)

Nègre, âgé de 22 ans, avait été traité en février 1866 pour

la syphilis. Au mois d'avril de la même année son œil gauche s'enflamma, devint rouge et la vision de ce côté devint de plus en plus faible. Au mois de juin, le malade commença à ressentir dans cet œil de grandes douleurs, augmentant la nuit, qui persistèrent jusqu'à l'énucléation de l'œil. En octobre, l'œil faisait une telle saillie que le malade ne pouvait plus le fermer. La conjonctive était très épaissie et la cornée à peine distincte. L'œil présentait une apparence semblable à celle qui résulterait d'une tumeur intra-oculaire qui aurait repoussé en avant la cornée.

Le 20 octobre 1866, l'œil fut énucléé par le Dr Noyes.

A la jonction de la cornée et de la sclérotique se trouvait un staphylome annulaire autour de la circonférence de la cornée. La sclérotique conservait sa forme propre jusqu'au bord du staphylome.

Le staphylome était rempli par un produit nouveau en partie blanc et en partie noir qui envahissait, en arrière, la cavité du bord de l'œil. L'iris avait disparu dans la néoplasie et le cristallin n'était pas visible. La choroïde était épaissie en avant, et le corps ciliaire était très épais. Il était composé de fibres, de cellules rondes, ovales et fusiformes et de cellules pigmentaires. La partie antérieure se continuait avec la néoplasie qui remplissait la chambre antérieure. Cette néoplasie près de ses attaches au corps ciliaire était ferme et composée de fibres avec des cellules rondes et fusiformes.

Près du centre elle était plus molle, les cellules étaient plus nombreuses et plusieurs d'entre elles étaient affaissées.

La cornée était infiltrée d'un grand nombre de cellules lymphoïdes. La lame élastique antérieure était intacte et l'épithélium antérieur n'était que très peu modifié.

La lame élastique postérieure avait disparu et la partie postérieure de la cornée était dentelée et irrégulière, composée entièrement de cellules.

Bien que la néoplasie de la chambre antérieure fût appliquée contre la face postérieure de la cornée, elle ne se continuait pas avec celle-ci.

Toute la partie de la sclérotique qui formait la paroi du staphylome était infiltrée de cellules.

Observation VII.

Gomme syphilitique s'étendant à toutes les enveloppes de l'œil, par Von Hippel.

(Dans les Archiv für Ophthalmologie.)

Antoine P..., âgé de 45 ans, contracta la syphilis en avril 1865. Pendant six semaines il prit des pilules de sublimé, mais ce traitement ne l'empêcha pas d'avoir bientôt une éruption papuleuse. Quelques jours après, deux glandes dures apparurent dans la région sus-orbitaire gauche et percèrent au bout de quelque temps en établissant une suppuration, et bientôt des glandes semblables apparurent en nombre considérable sur la poitrine. Douleurs ostéocopes.

Au mois de septembre de l'année suivante, le malade remarqua un jour une rougeur à l'œil droit, où des douleurs se firent bientôt sentir. Jusque-là la vue était encore intacte ; à la fin d'octobre celle-ci commença à s'affaiblir et le malade croyait avoir devant les yeux d'épais nuages. A la fin de novembre la vue de l'œil gauche s'en alla sans qu'aucune apparence d'inflammation n'ait précédé cette disposition.

Le 5 décembre, le malade entreprit un voyage et il se traita par la méthode homœopathique. Au moyen de ces soins l'œil droit s'améliora beaucoup, et l'œil gauche se rétablit presque complètement, lorsque ayant été atteint par un refroidissement au mois de mars, le malade ressentit des douleurs dans la tête et dans les deux yeux. La vision de l'œil droit disparut si rapidement qu'au commencement de mai il ne pouvait distinguer un point lumineux. L'œil gauche s'affaiblit aussi ; cependant le malade vit encore assez pour venir lui-même se faire recevoir à la clinique, le 20 mai.

Il résulte des recherches aussitôt entreprises que l'œil gauche était simplement atteint d'une iritis spécifique.

Le jugement porté sur l'œil droit était au contraire le suivant : la paupière supérieure était pendante, un peu gonflée. La conjonctive des paupières était normale ; la conjonctive du globe de l'œil était dans toute l'étendue de l'ou-

verture des paupières et jusque dans la région équatoriale du globe de l'œil, d'une couleur rouge bleuâtre. De la sclérotique, on ne voyait plus rien. A peu près à 1 millimètre du bord de la cornée, apparaissait sur la sclérotique deux petites saillies en forme de boules. La surface de la cornée était lisse ; cercle périkératique qui empiète sur la cornée dans une grande étendue. La chambre antérieure est petite. L'iris aussi bien qu'on peut en juger à travers une cornée si riche en vaisseaux diffère de celui de l'œil gauche par sa couleur et sa structure. Dans le champ de la pupille, on aperçoit manifestement une masse jaune. La consistance du globe de l'œil est un peu amoindrie, et toute vision a totalement disparu.

Comme après tout examen, on vit qu'il n'était pas possible de conserver la vue au malade, et que celui-ci était tourmenté par des douleurs intolérables M. le professeur Jacobson se proposa de faire l'énucléation de l'œil droit, ce qu'il fit le 24 mai.

Lorsque le globe de l'œil fut séparé par la section du nerf optique, les deux petites saillies de la sclérotique crevèrent et laissèrent échapper un liquide jaunâtre assez épais, semblable à du pus et, immédiatement après, la masse jaune qu'on apercevait dans le champ de la pupille disparut.

Description de certaines parties de l'œil après l'énucléation. — L'injection de la cornée et de la conjonctive a presque totalement disparu. A la place des saillies en forme de boules qu'on voyait sur la sclérotique, on remarque deux fines ouvertures dont les bords sont irrégulièrement découpés. Le globe de l'œil fut divisé par une coupe horizontale en deux moitiés, et l'observation microscopique fournit les détails suivants pour la cornée, l'iris et la choroïde.

Cornée. — En apparence normale ; les vaisseaux, auparavant, fortements injectés et saillants, ne se présentent plus que sous la forme de faibles raies rose pâle.

Iris et choroïde. — Du côté des tempes, l'iris a une couleur brune blanchâtre et est fortement hyperémié, sa structure paraît d'abord n'avoir pas changé en cet endroit. La moitié tournée du côté du nez est presque entièrement ensevelie sous une tumeur qui occupe surtout le quart inférieur et interne du globe de l'œil, en se continuant dans le quart supé-

rieur et interne, remplissant une partie de la chambre antérieure et provenant de la partie correspondante du corps ciliaire. La face de l'iris tournée vers la chambre antérieure a une configuration rugueuse et inégale, et son bord postérieur, limité par le pigment des procès ciliaires, ressemble à une légère bordure noire et semble légèrement dentelée. La couleur de la tumeur est blanche, avec une très légère coloration rougeâtre, due à de faibles ramifications de vaisseaux ; sa consistance est molle, et la coupe donne une petite quantité d'humeur blanchâtre et laiteuse.

Tout autre est la partie de la tumeur qui est dans le voisinage des parties perforées de la sclérotique : elle n'est ni molle ni blanche, mais mucilagineuse et dépourvue de couleur. Immédiatement derrière le corps ciliaire, la tumeur se continue sur la choroïde et en occupe extérieurement le quart inféro-interne. La choroïde présente dans cette partie une condensation remarquable, une atrophie de son pigment qui manque complètement à la partie la plus fortement infiltrée et présente à la coupe des lignes extrêmement fines.

Observation VIII.

(De Desmarres père. Traité des maladies des yeux.)

Gomme syphilitique de l'iris et du corps ciliaire.

Un homme, ancien valet de chambre du duc de Montpensier, vient d'Espagne à Paris pour consulter M. Desmarres sur une affection grave des yeux. Lorsque M. Desmarres le vit pour la première fois, il était atteint d'une iritis double qui devint surtout fort intense du côté gauche. La pupille ne tarda pas à se fermer et on apercevait sur l'iris des condylomes. L'un d'eux, plus volumineux que les autres, placé au côté externe, vint faire saillie sous la conjonctive à travers la sclérotique. En même temps, de tous côtés, on vit s'élever de petites tumeurs indolentes, très dures, oblongues, exactement semblables à des tubercules syphilitiques dont, pendant que ceci se passait du côté de l'appareil oculaire, les téguments du corps se couvrirent également. La peau des pau-

LC
HTH.
OSPIT

pières en était à la lettre criblée. Cet homme que M. Desmarres vit avec M. Horteloup, médecin de l'Hôtel-Dieu, était dans un état d'épuisement tel qu'ils jugèrent dangereux de recourir pour le moment à un traitement spécifique, auquel ils ne se seraient décidés, du reste, qu'avec une certaine réserve, le malade niant de la façon la plus énergique qu'il eût jamais eu aucun signe d'accident primitif. Plus tard le malade fut soigné par M. le Dr Boinet. Il fut soumis à un traitement spécifique et il finit par guérir complètement. L'œil pourtant demeura entièrement perdu. M. Desmarres a pu du reste constater la guérison, car le malade revint le voir plusieurs mois après. Ici le succès obtenu par la médication antisyphilitique fut une preuve que malgré les dénégations du sujet on avait eu affaire à une syphilide tuberculeuse de la conjonctive.

CHAPITRE VI.

Diagnostic.

I

L'iris peut être le siège de tumeurs les plus diverses, mais il en est peu qui présentent avec la gomme un rapprochement bien manifeste, à part l'abcès et le tubercule.

De Wecker a divisé les tumeurs de l'iris en tumeurs bénignes et en tumeurs malignes.

Les tumeurs bénignes sont : les nœvi, les tumeurs télangiectasiques, tumeurs extrêmement rares, et les kystes.

Les tumeurs malignes comprennent, le cancer dans son acception la plus vaste avec ses diverses variétés, et le tubercule.

Il ne parle aucunement des abcès de l'iris, qui pour lui sont des condylomes, autrement dit des gommes.

A. TUMEURS BÉNIGNES.

1° *Abcès de l'iris.*

La plupart des auteurs n'en font aucunement mention

Desmarres les considère comme des tumeurs rares qui apparaissent pendant la durée de l'iritis sous la forme de petites tumeurs de couleur jaune et se terminent par la résolution ou la suppuration dans la chambre antérieure, c'est-à-dire par l'hypopyon.

Tourneau dans sa thèse a étudié les abcès de l'iris chez les scrofuleux et partage l'opinion de Jacobs qui enseigne que dans l'inflammation scrofuleuse de l'iris, l'on voit se former des dépôts ressemblant à ceux qui surviennent dans l'iritis syphilitique. Ces abcès ne sont pas résorbés comme ceux de l'iritis syphilitique, et leur volume allant en s'accroissant, ils finissent par s'ouvrir dans l'humeur aqueuse comme de véritables abcès. Ces tumeurs, qui se rencontrent de préférence chez les enfants scrofuleux exempts de syphilis, sont de couleur jaune verdâtre, plus ou moins sphériques, et leur surface lisse est loin de ressembler à la surface mamelonnée et irrégulière des gommes.

Toutefois les abcès de l'iris sont des tumeurs rares, puisque l'auteur n'en rapporte que deux cas qui ont été recueillis dans la clinique du Dr Galezowski. Encore l'auteur demeure-t-il indécis sur la nature bien exacte de ces deux cas, puisque en parlant du traitement il termine son travail de la façon suivante :

« Pour combattre les douleurs périorbitaires on commencera par faire des frictions avec la pommade :

Extrait de belladone.....	5
Onguent napolitain.....	30

« Le traitement interne doit être dirigé contre la cause constituante de la maladie ; antisyphilitique si l'on reconnaît la syphilis, antiscrofuleux s'il y a scrofule. »

2° *Lipomes.*

On a signalé un cas de lipome de l'iris.

3° *Télangiectasies.*

Les télangiectasies sont tellement rares qu'il n'en existe qu'un cas observé par Mooren et un autre par Schirmer.

1° Cas de Mooren.

Un négociant hollandais présentait vers la partie externe de l'iris de l'œil droit une tumeur de la grosseur d'une baie de ronce. Elle occupait tout ce côté du cercle iridien et empiétait même un peu dans le champ pupillaire, sans pourtant porter le moindre trouble dans la vue car le malade lisait avec facilité le n° 1 de Jœger. La néoplasie, s'adossant à la face postérieure de la cornée, était sillonnée de quelques vaisseaux ectasiques qui, avec leurs sinuosités rougeâtres, tranchaient sur le fond brun rouillé de la tumeur dans laquelle ils se perdaient après un court trajet. Je diagnostiquai une télangiectasie de l'iris. L'ophthalmoscope ne montrait pas la moindre altération du fond de l'œil. Ce qu'il y avait d'étonnant dans ce cas, c'est que lorsque le malade secouait la tête

en se penchant rapidement en avant, la totalité de la chambre antérieure se remplissait d'un sang clair, et aussitôt la vision se trouvait réduite à la perception de la lumière et de l'obscurité. Si le malade tenait ensuite la tête quelque temps en repos, on voyait d'abord apparaître le bord supérieur de l'iris, puis le bord pupillaire correspondant, et l'on pouvait à vue d'œil voir s'abaisser le niveau du sang de manière qu'en une minute et demie tout avait disparu et l'acuité visuelle retrouvait son intégrité. Ni l'éclairage oblique, ni l'ophthalmoscope ne pouvaient faire découvrir d'où venait le sang ni où il retournait. Plusieurs physiologistes éminents consultés à cet égard ne purent se prononcer. La vision était excellente, le malade refusa l'excision de la tumeur par iridectomie.

Un an après Mooren revoit le malade. Ces transvasations facultatives de sang s'étaient interrompues sans raison appréciable. En même temps la tumeur s'était réduite d'un tiers, avait pris une coloration gris sale et ne montrait plus de vaisseaux rouges, mais de nombreux dépôts pigmentaires isolés. L'œil était le siège d'une augmentation de tension, et le malade refusa de nouveau l'iridectomie. Le champ visuel était rétréci, et le malade ne lisait plus que le n° 16.

On ne pratiqua l'opération qu'un an après, lorsque la vue fut complètement perdue et que des douleurs ciliaires incessantes eurent rendu le malade plus docile. La télangiectasie ratatinée et complètement excisée fut envoyée au professeur Schweigger qui ne l'a sans doute pas reçue car il n'a donné aucun renseignement à cet égard.

2° Cas de Schirmer.

(In Greissw. med. Beiträge, t. III.)

Il s'agit d'une petite tumeur semi-transparente, développée à la suite d'un traumatisme; cette tumeur qui avait la grosseur d'un pois, siégeait du côté externe de la chambre antérieure, où elle semblait toucher la cornée. Elle avait un aspect gélatiniforme, une couleur blanc jaunâtre, était recouverte de taches rouges et très manifestement vascularisée. La

tumeur enlevée par iridectomie fut reconnue par l'examen microscopique comme une tumeur caverneuse.

4° *Nævi materni.*

Il est assez fréquent de voir des malades offrir des taches très prononcées de l'iris, et l'on cite des cas où ces taches constituaient à la surface de cette membrane de petites tumeurs proéminentes. Leur origine le plus souvent congénitale ou datant de la première jeunesse, leur stabilité et le défaut de tout symptôme inflammatoire permettent de les distinguer facilement des autres tumeurs.

De Graefe a rapporté le cas suivant dans les Archives d'ophthalmologie.

1° Cas de Graefe.

(In Archiv für ophth., t. VII, II, p. 36.)

Jeune fille de 15 ans née de parents parfaitement sains, chez laquelle l'iris droit est le siège d'une tumeur ovoïde située près du bord inférieur de la pupille, mesurant dans son diamètre horizontal 3 millimètres, dans son diamètre vertical 2 millimètres, lisse et à bords arrondis. Aucune synéchie postérieure n'empêche cette tumeur de suivre l'iris dans ses mouvements. Elle rétrécit e champ pupillaire en bas, proémine notablement en avant du plan de l'iris, dans la chambre antérieure, et va jusqu'à toucher la face postérieure de la cornée. Outre cette tumeur on aperçoit à la périphérie de l'iris et en bas une bandelette étroite de même nature offrant une largeur de 3 millimètres sur 1 millimètre de largeur. La tumeur elle-même, née sans doute dans la couche pigmentaire,

a tellement écarté les éléments de l'iris qu'on n'en voit pas trace même en s'aidant d'un grossissement fort. Entre la tumeur principale et la bandelette périphérique, l'iris proémine un peu en avant, ce qui tient sans doute à ce que ces deux parties sont reliées entre elles à la face postérieure de l'iris par une couche peu épaisse du tissu qui les constitue.

Il y a un an que la malade s'est aperçue par hasard de l'état de son œil, et elle croit avoir observé un accroissement lent de la tumeur.

5° *Kystes.*

Les kystes sont généralement d'un diagnostic facile, et les antécédents mettent rapidement sur la voie. Guépin fils, de Nantes, en a rapporté dans sa thèse 14 observations, auxquelles il serait facile d'en joindre d'autres, et de Wecher en a fait une étude spéciale surtout au point de vue de leur pathogénie.

Généralement ils se présentent sous forme de petites tumeurs demi-transparentes qui augmentent peu à peu de volume en provoquant parfois des troubles de voisinage ; mais elles peuvent atteindre un assez grand développement sans occasionner le moindre trouble inflammatoire, et ne sont embarrassantes que parce qu'elles gênent la vision par leur volume. Leur mode d'accroissement peut être lent ou rapide, et leur coloration dépend de l'épaisseur de leur paroi qui est formée par le tissu irien lui-même. Ces tumeurs succèdent généralement à un traumatisme qui aurait d'après la théorie de de

Wecher déterminé des synéchies postérieures. D'autres fois elles sont dues à la présence d'un cysticerque.

La présence du cysticerque se manifeste par des phénomènes plus ou moins prononcés d'irritation du côté de l'iris, on voit dans la chambre antérieure une petite vésicule diaphane, de couleur jaunâtre, douée de mouvements assez apparents et d'où sort de temps en temps un prolongement filiforme muni d'une extrémité en forme de massue et qui représente le cou et la tête de l'animalcule. Ces parties sont cachées à de certains moments dans le corps vésiculaire et ne s'y dessinent que par un pli ou une tache blanchâtre. Les contractions de l'iris, surtout lorsqu'on fait pénétrer une vive lumière dans l'œil, excitent les mouvements du cysticerque, tandis que, si la pupille est dilatée par l'atropine, ses mouvements se ralentissent beaucoup et la lumière reste sans action sur lui.

Cysticerque de l'iris.

Observation de Teale.

(In Ophth. Hosp. Rep., t. V, p. 320.)

Marie-Isabelle B..., âgée de 10 ans, m'est amenée le 10 juin 1866 pour une faiblesse de l'œil droit. En examinant cet organe on voit à la surface de la partie inférieure de l'iris un corps opaque resserré dans son milieu, un peu plus volumineuse qu'un grain de chanvre, qui était évidemment la cause d'une certaine irritation de l'œil. La conjonctive était

faiblement injectée, la cornée brillante montrait un pointillé très fin à sa face postérieure, tel qu'on le rencontre dans la kérato-iritis. L'iris était mobile, sauf à l'endroit occupé par le corps blanc, où cette membrane se trouvait attachée à la capsule. Tension normale, l'enfant lit le n° 16 de Jœger.

La mère donne les renseignements suivants : Il y a trois ans que l'œil s'est accidentellement enflammé, six semaines avant de venir elle a aperçu sur l'iris une tache de la grandeur d'une tête d'épingle, quinze jours après, comme la tache était devenue plus large, elle alla consulter le Dr Hepworth d'Armley qui découvrit un corps vésiculeux qu'il supposa être un cysticerque. Cinq semaines plus tard la tache avait doublé en étendue et présentait un étranglement dans le milieu. A partir de ce moment la vue devint obscure et l'œil sensible.

Le 9 juin on pratiqua avec un couteau à cataracte une incision au bord de la cornée ; la partie de l'iris à laquelle adhérait le cysticerque fut enlevée sans qu'il fût lésé. Après l'avoir retiré de l'œil il était facile d'observer des mouvements lents avec des modifications de formes dans le corps de l'animal.

L'examen microscopique montra la tête et le cou avec la couronne de crochets et les quatre suçoirs faisant saillie au dehors.

II. TUMEURS MALIGNES.

1° *Cancer.*

Les tumeurs cancéreuses développées primitivement dans l'iris sont très rares. Le plus souvent le cancer est secondaire et la conséquence d'un mélano-sarcome de la choroïde. Dans tous les cas le caractère grave et la marche rapidement envahissante de la maladie laissent peu de doute sur la nature de la tumeur de l'iris.

Desmarres père a remarqué des tumeurs de la chambre antérieure constituées par des plaques à noyaux multiples. M. Robin qui en a fait l'examen histologique considère que ces tumeurs malgré leur adhérence à l'iris prendraient naissance dans la cornée, et leur point d'implantation serait le point de jonction de la cornée et de la sclérotique.

1° Observation de Desmarres
(dans Traité des maladies des yeux).

Tumeur encore inconnue de la cornée siégeant dans la chambre antérieure et attribuée à l'iris.

M. Desmarres a vu dans quelques cas une tumeur qu'il a cru développée sur l'iris remplir peu à peu la chambre antérieure et s'en échapper en rompant les fibres de la sclérotique ; mais il ne sait où la classer ni de quelle nature elle peut être.

Cette tumeur est d'un jaune orangé, se développe avec une certaine lenteur, s'accompagne d'une inflammation quelquefois très peu intense, d'autres fois assez vive de l'œil tout entier. La cornée est atteinte plus particulièrement dès le début du mal et présente tous les caractères de la kératite disséminée. Des bosselures se développent à la circonférence de la cornée du côté où la tumeur fait hernie et l'on ne tarde pas à reconnaître qu'elle est venue se placer immédiatement sous la conjonctive.

Les enfants ont paru plus spécialement sujets à cette affection.

L'œil après avoir souffert pendant deux mois finit par s'atrophier.

Hirschberg, Dreschfeld et Robertson ont décrit chacun un cas de sarcome de l'iris.

1° Observation de Hirschberg.

(Ju Archiv für ophth., t. XIV, p. 285.)

Le 21 mai 1868, à la clinique du professeur de Graefe, se présente un jeune architecte âgé de 38 ans pour consulter au sujet de son œil droit. Jusque-là le malade accuse une parfaite santé. Depuis un an il a remarqué au milieu de son œil droit quelque chose d'anormal. Le développement de ce néoplasme s'était effectué sans douleur, sans rougeur, et sans irritation d'aucun genre; dans la dernière semaine surtout, l'accroissement avait été très rapide.

Etat actuel. — Etat général fort, bonne constitution, aucune faiblesse dans les organes du thorax et de l'abdomen.

L'œil gauche est complètement normal. L'iris est bleu grisâtre, mélangé de points jaune verdâtre surtout dans la partie la plus rapprochée du petit cercle.

L'œil droit ne présente aucune injection de nature pathologique. La chambre antérieure est remplie par la plus grande partie d'une masse particulière sombre. Cette masse sort de la moitié inférieure de l'iris; sa surface lisse, de couleur brun foncé, tourne un peu vers le bleu. La tumeur arrive jusqu'à la partie médiane de la face postérieure de la cornée, et se termine en haut par une surface convexe s'étendant dans son diamètre antéro-postérieur (de la cornée à la convexité antérieure du cristallin) sur une longueur de 1 millimètre et demi. Le reste de la pupille apparaît comme un croissant effilé ou plutôt comme une simple ligne noire, convexe en haut. Le segment supérieur de l'iris au-dessus de cette pupille rudimentaire est normal, et de la même couleur que du côté gauche; cependant la couleur jaune verdâtre y est plus prononcée. De chaque côté de ce segment la tumeur arrive un peu au-dessous du diamètre horizontal du bord ciliaire de l'iris, et surmonte le bord libre de l'iris normal à la manière d'un champignon. Immédiatement au-dessous, tout le reste de l'iris est envahi par la tumeur qui ressemble à une hypertrophie de l'iris lui-même. La vision de l'œil malade n'est nullement affaiblie; l'examen ophthalmologique ne révèle au-

cune anomalie des parties profondes; autrement dit on ne voit aucun prolongement de la tumeur dans les parties de l'œil contenues dans la chambre postérieure.

M. le professeur de Graefe diagnostiqua une tumeur maligne de l'iris (mélano-sarcome); pratiqua l'énucléation de l'œil sans qu'il survînt d'accident.

Le 1er novembre 1868, le malade revint pour exprimer sa joie d'une si merveilleuse cure. Sa santé générale est excellente. Quant à la marche ultérieure de la maladie, l'avenir nous l'apprendra.

2° Cas de Dreschfeld.

(In The Lancet, 16 janvier 1875.)

Une dame de 53 ans se présenta au Dr Little, le 20 décembre 1871, avec une hémorrhagie dans la chambre antérieure de l'œil gauche, hémorrhagie survenue dans la nuit précédente. La malade pouvait encore lire le n° 20 de l'échelle de Jœger à travers une partie de la pupille. Elle avait eu des rhumatismes, mais en dehors de cela il n'y avait rien à noter dans ses antécédents.

6 janvier 1872. Le sang avait été résorbé sauf une très petite portion à la partie inférieure de l'iris près du bord cornéal; la vision était bonne; le fond de l'œil examiné à l'ophthalmoscope fut trouvé normal.

Jusqu'au 21 mai 1874 il y eut 2 fois de légères hémorrhagies dans la chambre antérieure. A cette date on voyait une petite quantité de sang à la partie inférieure de cette chambre; elle offrait une teinte rouge grisâtre.

Six semaines plus tard cette teinte était plus prononcée et l'on put constater l'existence d'une tumeur du volume d'un petit pois. En même temps l'hémorrhagie avait augmenté et envahie la pupille en partie; la vision était diminuée.

Vers la fin de juillet, la tension de l'œil était égale à + 2. Quelques veinules étaient dilatées sur la sclérotique; la douleur augmentait; les hémorrhagies se renouvelaient.

L'œil fut alors énucléé.

L'examen de l'œil enlevé montra la moitié inférieure de la

chambre antérieure presque remplie par une masse d'un brun sombre dont le bord supérieur était un peu concave. Dans la partie supérieure on voyait les restes de l'iris, et entre celui-ci et la tumeur, la pupille n'était représentée que par une petite fente ovale. Une section médiane et verticale de l'œil fit voir que la masse qui remplissait la chambre antérieure était formée par une petite tumeur dont la coupe était blanchâtre, molle et granuleuse. Elle adhérait en avant solidement à la cornée, en arrière à la couche pigmenteuse de l'iris qui était intacte, en bas au ligament pectiné qui paraissait tout à fait normal ; la partie supérieure était libre ; le corps ciliaire était un peu repoussé en arrière ainsi que le cristallin dont la partie inférieure et antérieure était opaque. Toutes les autres parties de l'œil étaient normales. Il était évident que la tumeur avait pris naissance dans l'iris dont elle avait détruit la partie inférieure. L'examen microscopique pratiqué sur la tumeur fraîche fit voir des cellules fusiformes serrées les unes contre les autres et des masses de pigment régulièrement distribuées. Les cellules avaient un noyau volumineux très net pourvu d'un nucléole brillant autour duquel il y avait de fines granulations. Un examen plus complet pratiqué après durcissement de la tumeur dans le liquide de Müller, a montré que très probablement celle-ci avait pris naissance aux dépens des noyaux qui existaient dans le tissu conjonctif intermusculaire de l'iris.

3° Cas de Robertson, d'Edimbourg.

(In Archiv für Augen. und Orhenheilkunde.)

La patiente Catherine P..., de bonne constitution, s'est aperçue que son œil droit s'était perdu après quelques douleurs vives dans la moitié droite de la tête.

En septembre 1870, la pupille était agrandie et paresseuse ; l'iris décoloré présentait en haut et en dehors vers le bord ciliaire une tumeur d'un brun clair de 1″ de long sur 1/2″ de large. Les doigts n'étaient comptés que de très près. Il y avait une excavation glaucomateuse du nerf optique sans pouls artériel.

Deux mois après la pupille est immobile. La tumeur en haut du bord ciliaire mesure 1 3/4''' de long sur 1''' de large. En bas, vers le bord ciliaire, il y a une série de petites tumeurs analogues. La tension oculaire est augmentée (7 + 2). A l'ophthalmoscope on voit une excavation glaucomateuse manifeste de la papille avec pulsation de l'artère centrale. Comme la tumeur avait augmenté de volume et que cette tumeur était probablement un sarcome mélanique, l'œil fut énucléé le 4 juin 1871. Le nerf optique paraissant un peu noirâtre sur la coupe, on en fit une résection plus loin. La guérison eut lieu sans encombre; deux ans après il n'y avait pas de récidive.

A l'examen anatomique, le corps vitré offrait des cellules rondes, à noyaux amœboïdes, des cellules étoilées à anastomoses, des fils parsemés de points noirs. La couche antérieure de l'iris était épaissie et contenait les tumeurs. Celles-ci très vasculaires se composaient de cellules très serrées, de noyaux, au milieu d'une substance fondamentale uniforme. Le pigment assez rare ne se rencontrait que par petits amas sous forme de disques ou de masses irrégulières.

Fano a rapporté un cas de tumeur cancéreuse qui après l'extirpation fut reconnue pour être de nature encéphaloïde.

Mais le cancer peut aussi se montrer sous forme d'épithélioma, comme Monoyer en a rapporté un exemple.

Observation de Monoyer (résumée).

(In Gazette médicale de Strasbourg.)

Epithélioma perlé de l'iris.

Cette variété de tumeur de l'iris n'a pas été décrite encore.

Elle s'est développée chez un jeune homme de 17 ans, à la

suite d'un traumatisme qui pendant quelques jours avait aboli complètement la vision un an auparavant. La lésion se présentait sous forme d'une petite tumeur blanchâtre et lenticulaire, tranchant sur la coloration de l'iris ; du reste il n'y avait aucun trouble fonctionnel de l'œil dont l'accommodation était seulement un peu gênée.

On crut à un kyste de l'iris et comme la néoplasie paraissait s'accroître, l'opération fut décidée. Elle fut longue et laborieuse et ne put être achevée sans contusion de la cornée. Aussi, dès le lendemain, la chambre antérieure était pleine de pus, et des symptômes non douteux de phlegmon oculaire se déclaraient.

Le malade sortit au bout de six semaines de l'hôpital avec un œil de verre.

L'examen histologique de la tumeur démontre que l'on avait affaire à de grandes cellules épithéliales imbriquées d'apparence fusiforme sur la tranche ; au milieu de ces éléments se trouvaient de nombreux cristaux de cholestérine comme dans les épithéliomas perlés du cerveau.

2° *Tubercules.*

Nous renvoyons l'étude de la tuberculose à un chapitre spécial qui suivra le diagnostic des tumeurs du corps ciliaire.

II

Le diagnostic des gommes du corps ciliaire réclame toute l'attention, car une erreur peut ici causer au malade un préjudice grave.

Le diagnostic peut être fait aux deux périodes de la maladie :

A la période de début, le diagnostic est presque

impossible à faire, et le plus souvent l'affection méconnue est prise pour une iritis; le mal n'est pas grand, car, si l'on a été attentif, on a d'après les antécédents du malade diagnostiqué une iritis spécifique.

A la deuxième période, il y a tumeur visible à l'extérieur, faisant hernie à travers la sclérotique.

Les tumeurs syphilitiques ne sont pas les seules capables de perforer la sclérotique pour former une tumeur sous-conjonctivale appréciable à l'extérieur; et, d'autre part, l'on peut voir survenir sur la sclérotique des tumeurs de nature diverse, de sorte que l'on doit ici, comme pour les tumeurs de l'iris, faire, à cette période, le diagnostic de cette affection avec les différentes tumeurs qui peuvent siéger sur la sclérotique à peu près au même niveau où les gommes font leur apparition.

Parmi ces tumeurs, les unes sont extérieures à l'œil, c'est-à-dire qu'elles se développent directement sur la sclérotique, telles sont : les kystes hydatiques, les tumeurs érectiles, les gommes de la conjonctive. Ces tumeurs sont rares; nous en rapportons ici des observations qu'il suffira de lire pour éloigner toute idée de gomme du corps ciliaire :

1° Cas de cysticerque sous-conjonctival.

Observé par Sichel fils et Brière.

Une jeune fille de 14 ans porte dans le grand angle de l'œil droit, entre la cornée et la caroncule, mais séparée de l'une

et de l'autre, une tumeur ovale à grand diamètre vertical, ayant 9 millimètres de large sur 13 de haut, cachée en partie ou en totalité par la paupière supérieure, suivant que l'œil est ouvert et fermé. Elle fait saillie comme un petit haricot placé sous la conjonctive. La partie centrale de la tumeur est brillante et jaunâtre ; le pourtour est rouge et injecté. On obtient avec le doigt une sensation vague de fluctuation et de résistance. La petite masse, quoique mobile, adhère par son pôle profond à la sclérotique ; elle suit l'œil dans tous ses mouvements et entrave un peu l'adduction.

2° Tumeur érectile de la portion sclérotícale de la conjonctive.

(Observation de Galezowski dans Recueil d'ophth.)

M. J..., âgé de 17 ans, employé de commerce, se présente à la Clinique au commencement de juin 1873, pour consulter sur son œil gauche. On y remarque une petite tumeur vasculaire, volumineuse, violacée, à 5 ou 6 lobes, située à l'angle externe de l'œil gauche. Apparition de la tumeur il y a environ huit ans; elle a paru tout à coup et est restée à peu près stationnaire. Elle avait d'abord une coloration noirâtre, et 5 ou six jours après son apparition elle a pris la teinte qu'elle conserve aujourd'hui ; au début elle était aussi un peu moins grosse. C'est à la suite d'un coup, d'une chute sur une pierre qu'a débuté cette maladie, au dire du malade.

La tumeur est bosselée ; la bosselure la plus grosse et la plus saillante était au milieu ; la coloration est violacée, lie de vin; c'est la plus grosse bosselure qui est la plus foncée. On aperçoit aussi des vaisseaux qui rampent à la surface de la tumeur ; si on comprime cette tumeur, elle semble diminuer.

Les tumeurs variqueuses de la conjonctive ne sont pas très fréquentes : on les observe tantôt à l'angle interne près de la caroncule, tantôt près de l'angle externe. Ces tumeurs vasculaires occupent quelquefois plusieurs membranes à la fois, plus par-

ticulièrement les paupières, et n'envahissent la conjonctive que d'une manière secondaire. Dans d'autres cas on les voit occuper un point très limité de la conjonctive sur le globe de l'œil et présenter une grosseur foncée, violette, assez bien circonscrite et qui augmente ou diminue de volume selon que l'œil est plus ou moins irrité.

3° Observation de gomme de la conjonctive
(dans ouvrage de de Wecker).

Mme J... présente une tumeur de la grosseur d'une petite fève, siégeant près du bord externe de la cornée gauche entre ce bord et le tendon du muscle droit externe. Cette tumeur d'un aspect rouge foncé, d'une consistance élastique est entourée d'un cercle conjonctival. On diagnostiqua un épithélioma; mais le Dr de Wecker, frappé de certaines autres lésions de la peau, diagnostiqua une tumeur gommeuse. La tumeur, soumise à un traitement antisyphilitique, s'amenda assez rapidement et la régression était complète au bout de deux mois.

Nous signalerons également les tumeurs diverses de la conjonctive. Mais ces tumeurs sont faciles à distinguer, elles occupent le plus souvent un des culs-de-sac de la conjonctive, soit l'angle externe ou interne, et l'œil ne se trouve menacé qu'à la longue lorsque la tumeur a progressé.

C'est ce qui ressort des différentes observations de tumeurs rares de la conjonctive qu'a rassemblées dans sa thèse M. Thon. On y rencontre un cas de lymphadénome extrêmement intéressant observé

dans le service de M. le professeur Verneuil ; plusieurs cas de sarcomes, de carcinomes et d'épithéliomes.

D'autres tumeurs ont avec les gommes du corps ciliaire une analogie plus frappante, et ce sont elles qui surtout doivent attirer toute notre attention.

Il nous suffira de signaler la cyclite pour l'écarter. « Cette maladie plus fréquente chez les femmes jeunes aux cheveux roux, dit Mackensie, s'accompagne de saillies de la sclérotique en dehors avec rougeur et gonflement de la conjonctive. Puis quinze jours à trois semaines après, la maladie s'étend et l'on voit une nouvelle portion du corps ciliaire revêtir la même forme, tandis que la cornée, la conjonctive, l'iris, la sclérotique restent intacts. A mesure que la maladie s'étend, les parties primitivement envahies reprennent leur niveau tout en conservant des traces de la lésion sous forme d'une teinte sombre, et cela est probablement dû à un léger amincissement de la sclérotique, dont l'absorption a été provoquée par la pression exagérée au-dessous d'elle par le corps ciliaire gonflé dans la première période de l'affection. Jamais la maladie ne reparaît dans un point qu'elle a déjà occupé, bien que l'inflammation envahisse quelquefois des points qui n'ont aucune continuité avec la première portion où la maladie a éclaté. Cette maladie est longue, mais peu douloureuse, et éveille peu de troubles de

la vision. Elle peut néanmoins se compliquer d'iritis. »

Desmarres a signalé un cas de tumeur fibro-plastique siégeant au niveau de l'union de la cornée et la sclérotique et faisant hernie à travers cette membrane fibreuse. Développée à la surface scléro-kératique en bas et en dehors, elle avait fini par envahir complètement la chambre antérieure, et détruire l'œil de l'enfant. M. le professeur Robin, qui fit l'analyse de la tumeur, trouva les éléments d'une tumeur fibro-plastique dont le point de départ était dans la sclérotique à sa surface externe.

Il est remarquable de voir que ces tumeurs, ainsi que celles qui sont de nature cancéreuse, occupent le plus souvent l'angle externe et inférieur de l'œil au point de jonction de la cornée et de la sclérotique. C'est là une particularité qu'avait notée Fronmüller et qu'il est difficile d'expliquer. Ces tumeurs kérato-scléroticales seraient moins rares chez les animaux que dans l'espèce humaine, et Leblanc, Lecoq, Wardrop en ont constaté chez le chien, le bœuf et le mouton.

Le diagnostic le plus intéressant à faire est avec le sarcome de la choroïde à une période avancée de son évolution, alors qu'il a perforé la sclérotique pour venir faire hernie et envahir secondairement la cavité orbitaire. Mais si, avant la découverte d'Helmholtz, on ne reconnaissait les mélanoses intra-oculaires, dénomination sous laquelle on compre-

nait toutes les tumeurs de l'œil présentant une coloration noire, qu'après la rupture du globe, l'on sait aujourd'hui au moyen de l'ophthalmoscope reconnaître ces tumeurs de bonne heure et dans la majorité des cas l'on aura proposé l'énucléation de l'œil malade bien avant que le néoplasme ait pris de telles proportions.

Le diagnostic est, comme on le comprend, des plus importants ; c'est lui qui guide la thérapeutique. S'agit-il d'un sarcome, il faut énucléer l'œil au plus vite ; s'agit-il d'une gomme, le traitement mercuriel convenablement administré amènera la guérison.

Le cancer du corps ciliaire est une affection rare ; la gomme l'est également.

« Le cancer a le plus souvent pour point de départ les membranes profondes et en particulier la choroïde. La première phase de son développement reste obscure et insidieuse ; on croit avoir affaire à une simple iritis. Plus tard lorsque l'iris se soulève sous forme d'un tubercule rouge ou jaunâtre, pigmenté, on pense à une iritis parenchymateuse ; mais la tumeur prend bientôt des proportions considérables, et toute la chambre antérieure se remplit d'une masse noirâtre qui ne laisse guère de doute sur la nature de la maladie. Une observation de ce genre a été rapportée par Stœber. A la mélanose de l'iris s'associa une affection semblable de la sclérotique et la malade succomba par suite de la

propagation de son mal vers la cavité crânienne. » (De Wecker.)

La ressemblance est donc frappante ; toutefois la gomme loin de soulever l'iris pour faire saillie dans la chambre antérieure a le plus souvent tendance à se porter à l'extérieur, à dissocier le tissu de la sclérotique et à venir faire hernie dans le tissu épiscléral dans un point limité à quelques millimètres de la cornée.

Nous ajouterons que dans les différentes observations de sarcome choroïdien ayant perforé la sclérotique, la tumeur visible à l'extérieur siégeait plus près de la cornée et n'affectait jamais par rapport à l'un des tendons des muscles droits la disposition que l'on rencontre dans les gommes du corps ciliaire.

Dans quelques cas cependant le diagnostic est des plus embarrassants comme dans le cas suivant rapporté par James et Adams dans la Lancet. C'est alors qu'il faut avec soin interroger le malade, scruter les antécédents, découvrir la syphilis. Dans les cas douteux, avant de prendre toute détermination, l'on devra soumettre aussitôt le malade au traitement mercuriel qui constituera le seul critérium et, si au bout d'une vingtaine de frictions, la tumeur, loin de s'améliorer et de disparaître, a pris des proportions plus considérables, l'on est alors en présence d'un sarcome et l'énucléation sera la seule ressource.

Enfin la présence d'une tumeur maligne du corps ciliaire peut exister chez un sujet manifestement syphilitique sans être elle-même de nature syphilitique. Autrement dit, un malade syphilitique peut être atteint d'un sarcome du corps ciliaire. C'est là une pure hypothèse qui ne peut être niée ou affirmée qu'avec des faits, et ces faits font défaut. Et jusqu'à ce qu'une observation de cette nature vienne nous instruire, nous devons nous résumer dans ces deux propositions :

1° *Toute tumeur maligne du corps ciliaire chez un sujet manifestement syphilitique doit être considérée comme une gomme du corps ciliaire.*

2° *Toute tumeur maligne du corps ciliaire chez un sujet exempt de syphilis acquise ou héréditaire est probablement un mélano-sarcome du corps ciliaire ou une affection tuberculeuse.*

1° Observation de James et Adams.

(In The Lancet, 1879.)

Sur un cas de sarcome de l'iris et du corps ciliaire.

Luey S..., âgée de 18 ans, me fut amenée à Moorfields l'été dernier. C'était une enfant très bien développée, de bonne mine et n'offrant aucune trace de syphilis héréditaire. On verra, d'après ce qui va suivre, qu'on avait conçu des soupçons sur ce point; mais dans le fait, rien ne fut découvert de nature à les confirmer.

Quand je la vis pour la première fois, son œil gauche offrait l'aspect suivant :

Dans les couches profondes de la cornée se voyaient plusieurs taches rondes et opaques ressemblant exactement à celles qu'on voit habituellement dans la kératite ponctuée. A la partie inféro-interne, il y avait une synéchie postérieure très ferme qui ne cédait nullement à l'action de l'atropine; et à la partie inféro-externe de la chambre antérieure se trouvait une masse ronde brunâtre ayant à peu près la grandeur de deux têtes d'épingle. Elle paraissait tout à fait lisse à sa surface; sa partie inférieure était cachée dans l'angle entre l'iris et la cornée ; sa surface ne présentait pas de vaisseaux pour le moment.

Les opacités de la cornée, l'adhérence de l'iris à la capsule, et la ressemblance qu'offrait cette masse avec un dépôt de lymphe me portèrent à soupçonner qu'il s'agissait d'une forme insolite de kérato-iritis spécifique, et j'instituai un traitement approprié. Après quelques semaines de traitement mercuriel, non seulement il n'y avait aucune amélioration, mais, en outre, la masse originelle avait augmenté de grandeur en même temps qu'une autre plus petite prenait naissance à ses côtés.

Une semaine plus tard, on voyait sur la surface de la plus grosse tumeur de petits vaisseaux. Dès lors, il n'était guère douteux que la masse ne fût une tumeur quelconque et probablement un sarcome.

Voyant que la tumeur qui s'était développée en dernier lieu paraissait faire saillie hors de l'angle, je commençais à entretenir des doutes sérieux sur la connexion primitive de cette tumeur avec l'iris et je croyais que probablement elle avait pris naissance dans quelque partie plus profonde de la région ciliaire. Me basant sur cette opinion, je conseillais l'énucléation bien que la vision fût encore assez bonne. Quelques-uns de mes collègues me conseillèrent de tenter l'extirpation de la tumeur au moyen de l'iridectomie, mais ayant confiance en mon diagnostic, et me souvenant d'un cas semblable relaté dans The clinical society's transactions par Brudgell Carter, je fis l'énucléation, considérant l'opération comme indispensable à la conservation de la vie de la malade.

La tumeur, qui était un sarcome à cellules rondes, présentait les attaches figurées dans le dessin (voir la planche, fig. III);

vu qu'elle était attachée à la jonction scléro-cornéale et qu'elle en tirait probablement son origine, nous pouvons dire que toute tentative faite dans le dessein de conserver l'œil aurait été plus pernicieuse qu'utile. Il est intéressant de noter que comme dans le cas de Carter, il y avait dans la cornée des dépôts sarcomateux.

Tumeur sarcomateuse de la sclérotique et de la cornée.

Observation de Lawson (résumée).

(In The Lancet, 6 fév. 1875.)

M. Lawson montre un œil qu'il avait enlevé pour une tumeur sarcomateuse ayant pour siège la sclérotique et la cornée. Il y avait deux ans que la tumeur était apparue. C'était d'abord une petite tache noire qui apparut sur la conjonctive et qui s'accrut jusqu'au mois d'août 1874. A cette époque, sa taille était telle que le malade ne pouvait fermer la paupière par-dessus. L'ablation en fut faite par le Dr Gooch. Mais la tumeur reparut immédiatement après et continua à augmenter de volume jusque vers novembre environ où M. Lawson vit le malade pour la première fois. La tumeur présentait alors l'aspect d'une excroissance verruqueuse considérable faisant saillie de la sclérotique et de la partie adjacente de la cornée, à la partie interne de la cornée, et recouvrant celle-ci de manière à masquer la plus grande partie de la pupille. Comme la douleur était violente, et qu'il se produisait de fréquentes hémorrhagies, M. Lawson extirpa l'œil, et, après en avoir fait une coupe, trouva que l'origine de la tumeur était un sarcome circulaire situé sur la limite de la sclérotique et de la cornée, n'intéressant ni la choroïde, ni les procès ciliaires. Le malade se rétablit parfaitement.

Tuberculose oculaire.

Le tubercule se rencontre rarement dans la moitié antérieure de l'œil, et le plus souvent il siège dans la choroïde.

Les tubercules de la choroïde sont une des plus rares manifestations de la diathèse et le plus souvent ils n'apparaissent dans l'œil qu'après avoir envahi les autres organes; du reste ce genre de production se développe le plus souvent sans accident et l'on a pu rencontrer des tubercules sur des yeux alors que pendant la vie ils n'avaient même pas été soupçonnés.

C'est sur le cadavre qu'on les a observés tout d'abord. M. Noël Gueneau de Mussy les vit en 1857 chez une jeune fille qui mourut tuberculeuse après avoir présenté pendant la vie de l'emblyopie avec une extrême dilatation des pupilles. Manz en 1858 publia des observations anatomiques précises, mais ils n'entrèrent dans la clinique qu'après les recherches de de Graefe et Leber, et des ophthalmologistes modernes.

Ces tubercules peuvent se présenter dans l'une des formes quelconque de la tuberculose, mais ils paraissent plus fréquents dans la tuberculose miliaire aiguë; de plus ils n'apparaissent ordinairement qu'à une période avancée de la maladie, et le diagnostic est déjà fait quand on les constate à l'ophthalmoscope, ordinairement dans la région de la macula, sous forme de petites saillies d'un blanc grisâtre de un demi à 2 millimètres à bords peu nets et comme noyées dans le tissu sain, dont le nombre est variable, et dont les plus volumineuses ont au centre une apparence blanchâtre alors que

les plus récentes sont masquées par l'épithélium de la choroïde.

On doit cependant signaler le cas de Fraenkel qui constata des tubercules de la choroïde avant l'explosion de la maladie, et celui de Heffen qui les découvrit six semaines avant le début d'une méningite tuberculeuse.

Ces faits démontrent que le tubercule peut aussi se développer primitivement dans l'œil, et c'est ce qui avait fait dire à Walb que les tubercules pouvaient se présenter dans l'organe de la vision sous plusieurs formes différentes :

« Tantôt l'œil est envahi primitivement ; .

« Tantôt secondairement alors que d'autres organes sont déjà atteints ;

« Enfin ils envahissent quelquefois simultanément l'œil et d'autres organes tel que le cerveau. »

M. le professeur Panas a recueilli deux observations dans lesquelles le poumon était parfaitement sain quand il reconnut le tubercule de l'œil sur des malades appartenant à des familles de tuberculeux.

Le premier cas est celui d'un enfant de 17 ans qui vint dans son service pour une masse purulente siégeant au niveau du tendon du droit supérieur. Après l'énucléation, on put constater que la choroïde était parsemée de tubercules disséminés.

Le deuxième cas est celui d'une jeune fille de 18 ans qui se présente avec un hypopyon et un

bourgeon purulent : elle était d'une maigreur extrême.

M. Panas porta le diagnostic de tubercules, fit l'énucléation et trouva des granulations tuberculeuses.

Nous ajouterons à cet historique des cas plus récents qui ont été présentés l'an dernier à la Société de chirurgie, l'un par M. Théophile Anger, et l'autre par M. Parinaud. Tous deux sont des exemples frappants de tuberculose primitive de l'œil.

Nous signalerons aussi les observations de Gradenigo, de Perls, qui sont également des faits de tuberculose primitive de l'iris.

Dans la grande majorité des cas les tubercules de l'œil siègent dans la choroïde, et c'est surtout sur eux qu'ont porté les recherches des observateurs. Aussi dans la 2e édition de son Traité des maladies des yeux, M. de Wecker croit-il pouvoir affirmer que « la diathèse tuberculeuse n'a jamais la moindre tendance à se localiser dans l'iris. »

Mais des observations plus récentes ont montré que chacune des parties de l'œil renfermant un tissu vasculaire peut devenir le siège de tubercules.

Ceux de la conjonctive ont été observés par Koster, Hock, Walb ;

Ceux de l'iris par Gradenigo, Perls, Koster, Saltini, Manfredi, Parinaud.

Le corps ciliaire peut également être le siège d'une tuberculisation primitive ou secondaire, et,

dans ce dernier cas, le point de départ est le plus souvent un granulome tuberbuleux de l'iris.

Ce qui ressort des diverses observations de tuberculose de l'œil, c'est que cette affection se développe sur des sujets jeunes, soit sur des enfants, soit sur des adolescents de 10 à 20 ans ; toutefois Cohnheim a observé des hommes de 24, 42, 58 ans.

Dans la majorité des cas, que le tubercule siège sur la choroïde ou sur l'iris, la marche de l'affection est lente et insidieuse, ne provoquant pas de troubles très appréciables. Ce qu'il y a de plus caractéristique, c'est l'affaiblissement de la vue, la diminution du champ visuel, et l'absence presque complète de douleurs et de réaction inflammatoire. *Il semble que l'œil ait pour le tubercule une tolérance toute spéciale.* Aussi ces néoplasmes peuvent-ils passer inaperçus quand ils siègent dans les membranes profondes de l'œil jusqu'au jour où, l'organisme entier subissant l'influence de la diathèse, le malade vienne à succomber à une granulie généralisée ou à une méningite tuberbuleuse. D'autres fois, au contraire, quand ils ont envahi le corps ciliaire, ils peuvent provoquer des phénomènes inflammatoires intenses aussi graves que ceux que détermine la présence d'une gomme du corps ciliaire.

Le plus souvent les tubercules de la choroïde se portent vers la surface rétinienne ; ce n'est que quand ils acquièrent un volume trop considérable qu'ils se portent vers la sclérotique qu'ils perforent

au niveau du cercle ciliaire sous forme d'une excroissance bleuâtre à développement rapide comme cela fut observé dans le cas de Mackensie, dans celui de Manfredi, et dans celui de M. le professeur Panas ; mais ce sont là des cas excessivement rares, et dans la majorité des cas le tubercule reste inclus dans la coque oculaire.

Lorsqu'il siège sur l'iris, le tubercule se manifeste par une ou plusieurs petites tumeurs grisâtres du volume d'une tête d'épingle qui font saillie dans la chambre antérieure, peuvent déterminer une iritis symptomatique et parfois même une véritable hémorrhagie spontanée (hémoptysie oculaire).

Leur surface examinée à l'éclairage oblique est lisse, uniforme, sans vaisseaux à la surface, et c'est là un caractère différentiel avec la gomme, qui toujours plus ou moins irrégulière est sillonnée de fins vaisseaux.

Le diagnostic différentiel entre la gomme et le tubercule de l'œil peut être facile à faire lorsque le sujet sera manifestement syphilitique, ou manifestement tuberculeux avec des lésions pulmonaires caractéristiques ; ou bien encore lorsque la tumeur siégeant uniquement dans l'iris présentera des caractères nettement appréciables. Il est des cas où le diagnostic est des plus difficiles surtout lorsque la tumeur se sera développée dans la partie antérieure de la choroïde au niveau du cercle ciliaire, et surtout lorsque la tuberculose sera primitive.

C'est alors qu'il faut avec soin interroger les antécédents, suivre attentivement l'évolution de la maladie.

Le tubercule apparaît surtout sur des sujets jeunes exempts de syphilis ; sa marche sera généralement plus lente et plus calme ; son siège favori est la partie la plus reculée de la choroïde.

La gomme est plus franche dans ses allures ; elle préfère le segment antérieur de l'œil ; les troubles qu'elle détermine sont plus rapides et plus intenses ; enfin elle se développe sur des sujets plus âgés, entachés de syphilis plus ou moins récente.

Toutefois il est des cas extrêmement difficiles dans lesquels l'on devra faire intervenir comme juge le traitement mercuriel.

Enfin le tubercule peut envahir primitivement l'œil d'un malade nettement syphilitique et l'on comprend dans ces circonstances quel doit être l'embarras du chirurgien au début de la maladie ; car plus tard la marche est complètement différente, puisque, s'il s'agit de tubercule, le sujet succombera bientôt à une tuberculose généralisée.

Tel est le cas rapporté à la Société de chirurgie par M. Th. Anger, et que nous avons consigné dans les observations qui vont suivre.

Observations relatives à la tuberculose oculaire.

A. *Cas de tubercules de l'iris.*

1° Observation de Gradenigo, de Venise.

Tuberculose primitive de l'iris. Mort rapide par granulie.

Un homme de 21 ans, maréchal-ferrant, vint réclamer des soins le 16 août 1868, pour une affection de l'œil droit, dont il faisait remonter le début à trois mois, et qui se caractérisait par un affaiblissement progressif de la vue, accompagné de fort peu de douleurs,

Examen de oD. — Paupières lâches, légèrement œdémateuses, injection rosée, radiée et profonde au pourtour de la cornée. Celle-ci est transparente sauf en trois ou quatre endroits où l'on voit de petits dépôts interstitiels, d'aspect grisâtre, arrondis, isolés, gros comme la tête d'une épingle, situés les uns sous la membrane élastique de Bowmann ; les autres, plus profonds, reposant sur l'épithélium polygonal de la membrane de Descemet et faisant saillie dans la chambre antérieure.

Chambre antérieure rétrécie ; humeur aqueuse légèrement trouble. Observé à l'éclairage latéral, l'iris, de couleur bleue, a un aspect velouté. Six ou sept corpuscules distincts, de forme ronde et gros comme la moitié d'un grain de mil, se font jour dans la chambre antérieure à travers le stroma de l'iris dont ils occupent particulièrement le segment externe et inférieur.

Pupille étroite, déformée par plusieurs synéchies postérieures ; surface capsulaire un peu trouble. Le bulbe oculaire de consistance normale n'est le siège d'aucune douleur prononcée, pas de douleurs d'irradiation le long du nerf trijumeau.

Le larmoiement est médiocre, quoique le malade accuse souvent de l'intolérance pour la lumière et un sentiment désagréable d'ardeur à la paupière supérieure.

Se basant sur les antécédents du malade, qui excluait toute idée d'infection syphilitique, sur la longue durée de l'affection dont aucun des moyens ordinaires n'était parvenu à triompher, enfin sur l'absence de tous les caractères propres à l'inflammation franche, l'auteur en vint bientôt à supposer que les corpuscules de l'iris qu'il avait d'abord considérés comme le produit d'un travail phlegmasique, n'en étaient en réalité que la cause déterminante et permanente, et qu'il s'agissait dans ce cas d'une forme nouvelle d'iritis spécifique de nature tuberculeuse.

Comme pour donner plus de consistance à cette supposition, deux jours plus tard apparut dans l'œil un épanchement spontané de sang, qui, après s'être résorbé se reproduisit sans cause connue. Quoique l'examen des poumons n'y ait révélé aucun signe précis de tuberculose, on prescrivit un régime fortifiant, l'exercice au grand air et l'usage de l'huile de foie de morue, afin d'améliorer l'état général de l'individu qui, depuis son entrée à l'hôpital, dépérissait de jour en jour. Sous l'influence de ce traitement et de l'usage de l'atropine, la maladie de l'œil droit semblait avoir subi un temps d'arrêt que ne confirmait pas cependant l'affaiblissement de plus en plus marqué de la vue, quand apparurent enfin quelques corpuscules sur l'iris de l'œil gauche, corpuscules en tous points semblables à ceux observés dans l'œil droit et dont le développement ne fut précédé ni accompagné d'aucun des symptômes ordinaires de l'iritis.

Afin de pouvoir s'éclairer sur la nature véritable de ces petites tumeurs par l'examen microscopiques, l'auteur tenta de pratiquer l'excision d'une portion de l'iris à droite; mais malheureusement l'apparition immédiate d'une abondante hémorrhagie intra-oculaire le força d'abandonner son projet. Cette tentative n'amena, du reste, aucune réaction fâcheuse et ne modifia en rien la marche du processus morbide.

A quelques jours de là, trois mois après son entrée à l'hôpital, le malade fut pris presqu'à l'improviste de coliques intenses et de vomissements opiniâtres; la langue devient rouge et aride, le ventre tendu et douloureux à la pression, la soif insupportable et le pouls fébrile. Bientôt après survinrent de la diarrhée, de la toux d'abord sèche puis accompa-

gnée d'expectoration puriforme, de la dyspnée, une fièvre continue avec transpiration abondante pendant la nuit, etc. Le malade fut transféré dans la section médicale de l'établissement et succomba au bout de huit jours.

2° Observation de Perls.

(In Archiv für ophth., 1873).

Tuberculose primitive de l'iris. Infiltration pulmonaire. Mort.

Alfred K... naquit le 6 avril 1872, d'une mère bien portante. Le père âgé maintenant de 40 ans prit la vérole en 1865, et, sans suivre de traitement, il employa contre de nombreuses rechutes des préparations de nitrate d'argent et d'iode. A côté de différentes affections de la peau et des muqueuses j'avais eu aussi à le traiter pour une gomme du testicule. A la suite de ces quelques années de maladie, sa santé s'était altérée, et il était tourmenté par de la toux et des douleurs de poitrine. Je ne l'avais pas vu déjà depuis un an lorsque au milieu de 1871 il se présenta à moi en me disant qu'il venait de se marier. Il n'avait plus trace de syphilis, mais les douleurs de poitrine s'étaient accrues, et après recherches je constatai une infiltration du sommet droit. Plus tard, il se forma des cavernes, et son état s'aggrava. Je le traitai, et le traitement eut les meilleurs résultats.

J'avais soigné le petit garçon durant les six premiers mois de sa vie, et, chaque fois que je l'avais examiné, j'étais resté convaincu qu'il n'y avait en lui aucun signe de syphilis congénitale. L'enfant était fort et s'élevait bien. Je ne laissai pas que d'être très surpris quand le 15 octobre je constatai chez lui une kérato-iritis aiguë, très bien circonscrite. Au-dessous du milieu de la cornée gauche et en dedans, j'observai une place large comme un pois qui s'était infiltrée, et dont la couleur était jaune-paille.

En arrière de cette tache, dans la partie correspondante de l'iris, on voyait une tumeur peu proéminente de la même grandeur que la tache. Cette tumeur s'observait mal par suite

de l'opacité de la cornée, et l'on trouva à l'autopsie une énorme quantité de tubercules miliaires, les uns crus, les autres déjà en voie de ramollissement, non seulement dans les poumons, mais aussi dans le foie, la rate, le mésentère, les ganglions lymphatiques, et même sous la muqueuse intestinale.

S'il n'y avait plus de doute possible sur la nature de la maladie qui avait déterminé la mort, il était réservé à l'examen microscopique de confirmer le diagnostic de l'auteur concernant l'affection de l'iris.

En conséquence les deux globes oculaires furent extraits avec soin et plongés dans le liquide de Muller. L'examen qui en fut fait quelques jours plus tard donna les résultats suivants :

Volume et forme du globe physiologiques. Cornée de l'œil droit deux fois aussi épaisse que l'autre ; cette dernière ne présente pas de lésions. La surface interne de la cornée droite est parsemée de plusieurs noyaux saillants, peu résistants, formés d'une substance caséeuse blanchâtre qu'il est facile de détacher de la membrane de Descemet.

La chambre antérieure a presque disparu. L'iris épaissi et décoloré adhère en plusieurs endroits à la capsule cristallinienne. Un grand nombre de corpuscules blanc jaunâtre analogues à ceux de la cornée sont disséminés dans son parenchyme, notamment à sa surface antérieure. Pas d'altération apparente de la sclérotique, du cristallin, de la choroïde, ni de la rétine ; l'humeur vitrée, légèrement opaque, semble un peu plus consistante qu'à l'état normal.

Cependant on rencontre sur la choroïde à proximité de l'insertion du nerf optique, deux ou trois granulations isolées de couleur claire fort semblables aux productions déjà décrites.

L'œil gauche à part quelques petites tumeurs sur l'iris de même nature que celles de l'œil droit n'offre aucun genre d'altération.

Enfin l'examen microscopique des nodules en question y fait reconnaître les caractères histologiques propres aux néoplasmes tuberculeux ; l'enfant fuyait la lumière et ne pouvait

rester en repos. Quoique agité, l'enfant était bien portant.

Bien que je ne fusse pas sûr que cette tumeur de l'iris fût d'origine syphilitique, je pouvais dire que j'étais en présence d'un cas rare et sortant de l'ordinaire. Le père était certainement dans la troisième période de la syphilis, époque à laquelle cette maladie ne se transmet pas à l'état de syphilis. Quant à la nature spécifique de sa maladie de poitrine, je n'étais pas en état de me prononcer, et dans ce cas d'ailleurs on aurait pu penser à la transmissibilité de l'affection. L'enfant fut examiné par moi assez souvent, et observé attentivement par le père. Jamais je ne pus acquérir la certitude que nous étions en présence d'une syphilis héréditaire. L'enfant resta bien portant pendant 6 mois et j'osai en conclure qu'il était resté à l'abri du triste héritage paternel. De ce que la mère qui avait nourri son enfant elle-même jusque dans les derniers temps était restée saine, cela ne prouvait rien contre la nature syphilitique de la tumeur, et ne faisait que rendre plus tardifs et plus difficiles les signes appréciables de cette diathèse.

Comme je tenais le pronostic pour très douteux, et que néanmoins le traitement ne pouvait être négligé, j'appelai en consultation le professeur Jacobson. Nous fûmes unanimes pour le diagnostic. Des instillations d'atropine et le traitement mercuriel furent ordonnés. L'infiltration de la cornée augmenta rapidement le jour suivant, si bien que nous ne voyions presque plus la tumeur. Après que la cornée se fut infiltrée en totalité, le quart supérieur s'éclairait un peu.

Je serai bref sur la marche ultérieure de la maladie.

Sous l'influence du traitement mercuriel, l'enfant resta pendant quelques semaines en bonne santé, période pendant laquelle l'état de l'œil resta stationnaire. C'est alors qu'insensiblement la partie supérieure du poumon droit s'infiltra. L'enfant se mit à tousser, perdit l'appétit, fut pris de fièvre. Le 18 novembre survinrent des convulsions qui se renouvelèrent à de courts intervalles. Le 21 novembre, mort.

3° Observation de Saltini (résumée).

(In Annali di ottalmologia, nos 1 et 2, 1875).

Une jeune fille de 16 ans, de constitution faible, se plaignit de voir légèrement trouble et de souffrir de l'œil droit. On voyait une injection de la conjonctive et sur la partie interne de la face antérieure de l'iris, une tumeur sphéroïdale de la grosseur d'un pois moyen qui intéressait le bord de la pupille en s'étendant jusqu'au bord de la sclérotique et présentait quelques vaisseaux à sa surface. Le reste de l'iris était normal,

Saltini crut d'abord à un abcès et pratiqua une ponction ; mais elle ne donna qu'un peu de sérum rouge sans diminuer le gonflement. Huit jours plus tard la tumeur était plus grosse, elle envahissait les trois quarts de la pupille et empêchait fortement la vision. Saltini pensa alors à exciser la partie de l'iris qui portait la tumeur, mais encore sans succès. Comme la tumeur envahissait de plus en plus, on pratiqua l'énucléation.

L'examen histologique, fait par Manfredi, apprit qu'on avait eu affaire à un vrai tubercule de l'iris.

4° Observation de Parinaud.

(In Bull. de la Société de chirurgie, 1879).

Enfant de 12 ans, qui jusqu'ici a joui d'une bonne santé. Le père est mort phthisique dernièrement, la mère est bien portante. Pas de syphilis chez les parents.

L'affection a débuté il y a cinq mois et ne s'est guère manifestée que par un affaiblissement progressif de la vue dans l'œil gauche. La malade n'a jamais ressenti de douleurs.

Ce qui frappe tout d'abord dans l'examen de l'œil, c'est une infiltration blanchâtre de la cornée occupant surtout la moitié inférieure. Cette altération est secondaire et s'est développée dernièrement.

La lésion primitive et principale siège dans l'iris. On y observe plusieurs tumeurs d'un volume et d'un aspect très

différent. La plus volumineuse qui siège près du bord libre, du côté temporal, a quatre ou cinq fois les dimensions d'une tête d'épingle. Elle déforme la pupille, proémine dans la chambre antérieure et arrive jusqu'au contact de la cornée. Elle est d'une couleur jaunâtre, nuancée par places d'une teinte rosée qu'elle emprunte à des vaisseaux développés à sa surface. Ce qu'elle présente de plus caractéristique, ce sont des espèces de bourgeons qui se détachent nettement de la masse principale ; ils sont franchement jaunes et donnent à la tumeur un aspect tout à fait spécial. Par ces seuls caractères on peut déjà distinguer cette production des condylomes avec lesquels on semble avoir confondu souvent les néoplasies semblables de l'iris.

A la partie supérieure existent deux autres tumeurs juxtaposées, siégeant l'une près du bord libre, l'autre près du bord adhérent. Elles proéminent moins, et sont encore en partie recouvertes par le pigment de l'iris qui leur donne une coloration brune et ne présentent pas de caractères aussi tranchés que la précédente.

A l'éclairage oblique on distingue beaucoup d'autres petites saillies. L'une d'elles, dont j'ai pu suivre l'évolution, mérite une mention spéciale. Située près du bord adhérent du diaphragme, elle s'est manifestée sur ce bord par une petite proéminence qui paraissait due à un soulèvement de la substance de l'iris. Actuellement elle a la dimension d'une petite tête d'épingle; elle est d'un blanc grisâtre et ressemble de tous points à une granulation tuberculeuse.

Lorsque je vis la malade pour la première fois, il y a deux mois, on éclairait très facilement le fond de l'œil et il était impossible de reconnaître aucun détail. Actuellement on ne perçoit plus la moindre lueur oculaire, bien que la pupille ne soit pas complètement obstruée, et que la cornée soit suffisamment transparente en certains points. Il est très probable qu'il y a des lésions profondes.

Le globe oculaire offre une légère injection périkératique, sa consistance n'est pas sensiblement modifiée, il n'est pas douloureux à la pression et la malade n'accuse aucune souffrance.

L'indolence de cette affection mérite d'être signalée.

L'acuité visuelle a diminué progressivement ; il ne reste plus qu'une perception très faible de la lumière. L'œil droit est indemne complètement.

La santé générale est bonne. La malade ne tousse pas et un examen attentif des poumons et des autres organes n'a rien révélé.

M. Parinaud a déjà observé un cas de tubercule de l'iris offrant la plus grande ressemblance avec celui qu'il présente. L'œil n'a pas été énucléé ; l'enfant est mort un an après d'une méningite suraiguë.

M. Parinaud a pu suivre sa malade et a eu l'obligeance de me communiquer le complément de son observation :

Depuis que j'ai présenté la malade à la Société de chirurgie, l'œil a présenté les modifications suivantes :

Les tubercules volumineux qui proéminaient dans la chambre antérieure se sont progressivement affaissés et ont fini par disparaître pendant que l'épanchement de la chambre antérieure augmentait. Ces néoplasies ont donc suivi le travail de régression que l'on observe dans les productions semblables des autres organes, et, sans aucun doute, l'épanchement de la chambre antérieure était le résultat de la fonte du tubercule. Ce n'est donc pas un hypopyon proprement dit qui s'accompagne presque toujours d'une réaction intense, mais un dépôt de matière tuberculeuse qui a provoqué sur la face postérieure de la cornée, avec laquelle elle est en contact, une vascularisation assez abondante.

D'autres tubercules se sont successivement développés dans l'iris, sans acquérir le même développement que les premiers. Dans les premiers jours du mois d'août 1879, il s'est produit dans la chambre antérieure un épanchement sanguin qui ne s'est pas mélangé avec le dépôt tuberculeux et s'est résorbé dans l'espace d'une quinzaine de jours.

La vision est totalement perdue. L'œil est en voie d'atro-

phie avec une légère diminution de sa consistance, sans que la malade ait jamais souffert.

L'état général est resté satisfaisant, et l'on ne trouve ni dans les poumons, ni dans les autres organes, aucun symptôme qui fasse songer à la généralisation du tubercule.

La malade a, jusqu'ici, refusé l'énucléation.

B. *Cas de tubercules du corps ciliaire.*

1° Observation de Mackensie.

(In Traité des maladies des yeux, 1857.)

Une jeune fille d'environ 10 ans vint consulter M. Saunders, afin de savoir de lui si elle était irrévocablement aveugle. Il n'y avait aucun doute à avoir sur ce point, puisque l'œil affecté ne donnait aucun signe de sensibilité.

La sclérotique était plus injectée que de coutume, mais non enflammée ; les vaisseaux étaient gros et tortueux.

L'iris paraissait deux fois aussi éloigné de la cornée qu'à l'état normal. La pupille était dilatée et l'iris présentait plusieurs vaisseaux distincts. La cornée, l'humeur aqueuse, le cristallin et l'humeur vitrée étaient transparentes à cette époque. Dans l'espace de quelques semaines, le cristallin devint opaque ; l'iris couvert de lymphe et, aussi rouge que s'il avait été injecté, s'avançait vers la cornée qu'il touchait. Peu de temps après, une excroissance bleuâtre se fit jour au dehors de la partie supérieure de l'œil, dans le point où la choroïde s'unit avec le ligament ciliaire. Elle s'accrut rapidement et devint aussi volumineuse que la portion antérieure du globe de l'œil. Elle s'ulcéra et fournit d'abord un fluide aqueux, puis du pus et de la lymphe glutineuse.

Au bout de quelques mois, l'ouverture se ferma ; l'œil, dont le volume avait beaucoup diminué, resta exempt de souffrances, et conserva quelques vestiges de la cornée; l'excroissance bleuâtre disparut complètement.

Pendant toute la durée de ce travail, il ne survint rien qui ressemblât à une inflammation aiguë, et les douleurs furent fort insignifiantes.

2° Observation de Manfredi (résumée).

(In Annali di ottalmologia, 1874).

tude clinique et histologique sur un cas de tuberculose oculaire. Mort.

Chez une jeune fille qui présente tous les signes d'une irido-choroïdite aiguë et très-grave, il se forme entre le bord interne de la cornée et l'équateur de l'œil, une tumeur qui arrive rapidement au volume d'une noisette, et montre un point central jaunâtre qui fait admettre un abcès.

M. Quaglino ayant pratiqué l'énucléation, la malade guérit de l'énucléation, mais fut prise de toux avec symptômes physiques et généraux de tubercules pulmonaires. Rentrée chez elle, les progrès de la tuberculose l'emportèrent en deux mois.

M. Manfredi trouva dans le globe énucléé :

1° Un épaississement considérable de la choroïde dans son ensemble, dû à des agglomérations de nodules tuberculeux bien caractérisés par leurs éléments microscopiques ; près de la papille une grosse plaque formée de masse caséeuse, et de tubercules à divers stades. En avant, la choroïde était également infiltrée de leucocytes outre l'existence de plusieurs masses caséeuses, entre l'épithélium et la lame vitrée.

2° L'iris était solidement adhérent à la capsule ; son tissu sclérosé vers le bord ciliaire, était le siège de dépôts caséeux vers le bord pupillaire.

3° La tumeur scléroticale de la portion interne et un peu antérieure du globe, se montrait formée d'une masse principalement caséeuse, claire au centre, grisâtre à la périphérie, traversant les membranes oculaires avec lesquelles elle paraissait se confondre, et percée d'un trajet fistuleux étroit, qui faisait communiquer la cavité oculaire avec l'extérieur.

Dans sa portion centrale, la tumeur est constituée aux dépens même de la sclérotique et de la conjonctive, qui fait corps avec elle, et toutes deux sont en proie à un processus de prolifération cellulaire. De même la choroïde paraît se continuer avec la masse caséeuse au niveau du trajet fistuleux. Sur les

confins de la partie caséeuse centrale et du jeune tissu de bourgeonnement, on observe des tubercules miliaires à divers stades, avec des cellules géantes en grand nombre.

Examen histologique. — Nodules formés principalement par une ou plusieurs cellules géantes ramifiées, très-riches en noyaux. Les grosses cellules reposent dans une gangue formée d'un réticule conjonctif néoplasique et de leucocytes.

Au niveau de la tumeur, la sclérotique est infiltrée et excavée, et la membrane vitrée çà et là rompue. La portion de la tumeur, en contact avec cette dernière, est caséeuse, de même que son centre.

La tumeur extra-bulbaire de la région ciliaire consistait en un épaississement néoplasique de la conjonctive, et une infiltration de la sclérotique qui était perforée en un point; par ce pertuis, la tumeur était en communication directe avec la couche néoplasique de la choroïde très-amincie en avant, mais qui, évidemment, avait été le point de départ de la tumeur.

Un canal fistuleux plein de pus caséeux traversait cette tumeur de dedans en dehors.

M. le professeur Panas a observé un cas de tubercules de la choroïde, dont la relation détaillée, avec planche et examen histologique, se trouve dans son Atlas d'anatomie pathologique de l'œil (1879).

Nous en reproduisons l'observation :

3° Tubercules de la choroïde.

Marie B..., 19 ans, domestique, entrée à Lariboisière, le 6 mars 1877, gourme jusqu'à l'âge de 12 ans; à l'âge de 15 ans, orgelets très nombreux. Réglée seulement à 18 ans, pendant six mois. Les règles ont cessé au mois d'août 1876, à la suite d'une grande fatigue. Malaises. Anémie. A beaucoup maigri depuis les six derniers mois. Pas de sueurs nocturnes. Pas de toux. Rien à l'auscultation de la poitrine.

La vue a toujours été bonne jusqu'à il y a deux mois ; alors sans cause connue, l'œil gauche a commencé à être rouge. Injection généralisée. Sensation de graviers dans l'œil. Œdème et rougeur de la paupière supérieure.

Quelque temps après, la malade a remarqué une petite saillie blanche à la partie inférieure de la sclérotique, près du bord cornéen, saillie qui a augmenté progressivement et s'est étendue à la cornée depuis quinze jours environ. Trouble de la vue ; brouillard qui a augmenté jusqu'à abolir la vision. Photopsie.

Actuellement elle ne voit que l'ombre des objets interposés, ne peut distinguer ni compter les doigts, voit à peine la lumière à 1 mètre, sous forme de lueur jaunâtre.

Etat de l'œil, 6 mars 1877. Rougeur des paupières avec œdème assez prononcé. Injection conjonctivale, surtout marquée à la partie inférieure.

A la partie inférieure du globe de l'œil et un peu plus rapproché du grand angle, bourgeon grisâtre, aplati, saillant de 2 à 3 millimètres environ, ayant le volume d'une noisette, recouvrant environ le quart inférieur de la cornée, dont le quart suivant est trouble.

A la partie inférieure, en avant de l'iris, dans la chambre antérieure, deux petites masses blanc jaunâtre, rappelant des abcès tuberculeux.

La malade ne ressent aucune douleur spontanée dans l'œil. Douleur à la pression.

La pupille est irrégulière, immobile.

La conjonctive qui recouvre la tumeur est détruite, comme enlevée à l'emporte-pièce.

Malade très nerveuse. Pas de signes d'hystérie. A la partie postérieure de la tête, énorme abcès, du volume du poing d'un enfant, dont le début remonte à deux mois. Ouverture spontanée. Suppuration très abondante. La malade a déjà eu des abcès semblables,

Mauvais état général. Douleurs intercostales. L'appétit est conservé.

Le 9. Enucléation de l'œil gauche. Pas de trouble des milieux ; cristallin normal. Sur le segment postérieur de la choroïde, plus près de la papille optique que de l'ora serrata,

deux ou trois granulations tuberculeuses, du volume d'une petite tête d'épingle chacune, d'une couleur blanc grisâtre et faisant saillie sous la lame élastique de la choroïde qu'elles soulèvent.

Sortie le 23 mai, guérie de son opération.

Aucun signe apparent de tuberculose, ni dans les organes thoraciques, ni dans les organes abdominaux.

Examen histologique. — Coupe de l'une des masses tuberculeuses, immédiatement placée sous la lame élastique, autrement dit, dans la chorio-capillaire. La portion correspondante de la lumina fusca se montre assez bien conservée, quoique envahie en partie.

Dans l'intérieur même de la masse néoplasique, à part quelques tractus de tissu cellulaire fins, tous les autres éléments normaux choroïdiens, aussi bien les cellules que les vaisseaux sanguins, sont absents. A leur place, on trouve un semis de petites cellules rondes, pourvues de noyaux qui ne sont évidemment autres que des éléments tuberculeux. Par places, ces derniers, au lieu de rester disséminés, se réunissent et se tassent pour former des amas de granulations plus grosses, devenues polyédriques par pression réciproque. Ces points représentent sans aucun doute les endroits où, le travail néoplasique étant plus avancé, tous les tissus normaux préexistants ont été étouffés et remplacés en entier par les éléments du tubercule.

3° Observation de M. Th. Anger (résumée).

(In Bulletins de la Société de chirurgie, 1878).

Tuberculose primitive de l'œil chez une maladie syphilitique. Granulie. Mort.

Jeune fille de 18 ans, entre à Lourcine, le 10 novembre 77, paraissant bien portante. Parents sains. Syphilis récente. Roséole.

O. G. Irido-choroïdite : œil rouge larmoyant; cercle péri-kératique ; douleurs péri-orbitaires ; rétrécissement et inégalité de la pupille ; diminution rapide de la vision ; fond d'œil

inéclairable ; la pupille ne cède pas à l'atropine ; poussée glaucomateuses.

On pense à irido-choroïdite syphilitique. Bientôt état général mauvais. Sueurs nocturnes. Toux. Crachats spéciaux. Craquements humides dans le sommet droit.

On réforme le diagnostic, et on pense à tubercules de l'œil.

L'éclairage oblique montre un décollement rétinien.

La malade succombe par suite des progrès de la tuberculose.

Autopsie. — Tuberculose généralisée. L'œil ne présente aucune déformation extérieure. La sclérotique est seulement amincie et bleuâtre au côté externe.

La rétine est partout décollée excepté au niveau de la tumeur, sur laquelle elle passe en se modelant, et à laquelle elle est légèrement adhérente ; de sorte que l'on peut dire que la rétine était partout détachée de la choroïde excepté au niveau du tubercule. Ce tubercule est situé au côté externe du globe oculaire. Son aspect est blanc jaunâtre, sa consistance assez ferme. Il offre environ le volume et la forme d'un gros noyau de cerise. Il est manifestement développé aux dépens de la choroïde, mais a déjà envahi la sclérotique dans une assez grande partie de son épaisseur. Il n'existe aucune granulation tuberculeuse dans le reste de la choroïde ; toutefois le microscope montre à la périphérie du tubercule dans l'épaisseur de la choroïde, de petits noyaux tuberculeux isolés de la masse générale.

4° Observation de M. Trélat.

(In thèse d'agrégation de M. Reclus, 1878).

Tubercules de la choroïde ayant envahi successivement les deux yeux et simulant un sarcome avec accidents sympathiques.

Elie T..., âgé de 30 ans, cuisinier, entre le 10 mai 1878, à l'hôpital de la Charité, salle Saint-Jean, lit, n° 15 ; son père est mort assez jeune, d'une maladie de poitrine ; sa mère aurait succombé à une affection cardiaque. Dans son enfance, il a eu des gourmes et des glandes, jamais de maux d'yeux. Il y

à dix-huit mois environ, et sans cause appréciable, la vue du côté gauche s'est troublée légèrement. Les objets éloignés étaient vus à travers un broullard, mais il n'existait aucune espèce de douleurs. La vue de l'œil était parfaitement normale ; vers le milieu du mois de décembre dernier, tout à coup la vue de l'œil gauche se mit à baisser considérablement et en l'espace d'une quinzaine de jours, sans que la moindre douleur se fût manifestée, il y eut de ce côté une abolition complète de la visiou. La perception lumineuse était seule conservée. Au commencement de janvier 1878, le blanc de l'œil, pour employer l'expression du malade, s'est injecté dans toute son étendue. Quelques jours après, la cornée est également devenue rouge, et cette rougeur était marquée surtout dans la moitié inférieure de cette membrane. Cette injection diminua un peu à la suite d'une application de sangsues à la tempe, mais pour reparaître quelques jours après.

Vers les premiers jours de février, les douleurs commençèrent à se faire sentir dans l'œil et dans toute la région temporale correspondante ; en même temps la pupille se rétrécit et se déforma. Au commencement de mars apparurent sur le blanc de l'œil cinq petites tumeurs violacées. Elles étaient disposées de telle sorte qu'elles semblaient former cercle autour de la cornée. Une d'entre elles, située à la partie supéro-interne, a seule fait des progrès, et son accroissement était accompagné de douleurs oculaires et péri-orbitaires très vives.

Le 2 ou 3 mai la vue du côté droit commença à se troubler. Les objets étaient encore assez bien distingués, mais à travers un nuage. En même temps la sclérotique perdit sa coloration blanche et l'œil s'injecta sans qu'il apparût de douleurs. Pendant les jours qui suivirent, la vue se troubla considérablement au point que le malade ne pouvait se conduire lui-même, et le 10 mai on le décida à entrer à l'hôpital. Au moment de son entrée, le malade se plaint d'éprouver dans la moitié gauche de la tête des douleurs très violentes revenant par accès et principalement accentuées le soir, Du côté gauche, les paupières un peu tuméfiées sont maintenues fermées, sans qu'il existe de blépharospasme. Lorsqu'on les écarte, on découvre le globe de l'œil considérablement déformé et

modifié dans son aspect. Il est difficile de discerner et de limiter nettement l'iris, la cornée et la conjonctive. Ce qui frappe, c'est à la partie supéro-interne du globe, en un point qui correspond à l'union de la sclérotique et de la cornée une tumeur légèrement bilobée, de coloration verdâtre, et dans laquelle paraissent développés une certaine quantité de vaisseaux. Deux petites tumeurs de coloration semblable existent à côté de la première et sont disposées de telle sorte qu'il n'y a absolument plus de trace d'ouverture pupillaire.

Du côté de l'œil droit, les paupières saines ne peuvent plus être écartées sans une certaine douleur. La conjonctive est injectée légèrement à la périphérie, tandis qu'il existe un cercle périkératique très accentué. La cornée paraît avoir conservé satransparence. L'iris est un peu louche, et la pupille légèrement déformée. Pas de douleurs.

Traitement. Atropine dans OD ; injection de morphine. Les douleurs ont été supprimées, mais reparaissent dès que la morphine n'est plus administrée. Les instillations d'atropine n'ont produit aucune dilatation de la pupille.

En raison de la persistance de la douleur et de la marche des accidents du côté droit, l'ablation de l'œil droit est pratiquée le 14 mai. A la suite de cette opération, les douleurs du côté droit de la tête ont disparu complètement ; mais deux jours après des douleurs semblables se développèrent du côté gauche. Elles existent dans la tempe et le front de ce côté et sont surtout marquées le soir. Des pressions légères sur le globe au niveau du corps ciliaire sont très douloureuses. La vue baisse considérablement et la main n'est plus aperçue à 10 centimètres de distance. A l'examen ophthalmoscopique pratiqué le 10 juin, on note qu'il existe une kératique ponctuée, que l'humeur aqueuse a conservé sa transparence. La pupille est considérable, l'humeur vitrée trouble. A la jonction de la sclérotique et de la cornée, on voit une ligne blanche très accusée.

Lors de l'énucléation de l'œil primitivement atteint, M. Trélat avait pensé avoir affaire à un sarcome de la choroïde. Il avait toutefois fait des réserves qui furent justifiées par le résultat de l'examen micrographique. D'après cet examen fait au Collège de France par M. Chambard, il s'agissait

d'une choroïdite tuberculeuse. En présence de ces résultats et des symptômes ophthalmoscopiques présentés par l'œil droit, M. Trélat n'hésite pas à repousser l'idée primitivement admise d'ophthalmie sympathique et à croire du côté gauche à une affection de même nature que celle qui a conduit à l'énucléation de l'œil droit.

Il est remarquable de voir combien cette observation se rapproche de celles qui ont trait aux gommes du corps ciliaire. Il est regrettable qu'on n'ait recherché chez le malade aucun antécédent syphilitique, et si cette observation n'était pas recouverte de l'autorité de M. le professeur Trélat, nous n'hésiterions pas à la rapporter à une gomme du corps ciliaire, vu l'âge du malade et la marche de la maladie.

CHAPITRE VIII.

Pronostic.

Le pronostic de semblables affections est grave, pour plusieurs raisons :

Il est grave, parce que la présence de gommes de l'iris et du corps ciliaire dénote déjà la présence d'une syphilis grave.

Il est grave aussi parce que, bien que le traitement mercuriel fasse disparaître spontanément les lésions, l'œil, dont la texture est si délicate, reprend rarement l'intégrité complète de ses fonctions, et les lésions de l'iridocyclite suppurative concomitante ont le plus souvent déterminé des désordres assez graves du côté de l'iris et du corps ciliaire. En effet, la gomme; arrivée à une certaine période de son évolution, ne disparaît et ne guérit qu'en détruisant le tissu qu'elle a envahi et en le transformant en tissu de cicatrice; il en résulte des lésions de nutrition qui amènent l'atrophie de l'organe.

CHAPITRE IX.

Traitement.

Le traitement des gommes de l'iris et du corps ciliaire doit être général et local.

A l'état général il faut opposer la médication spécifique et un régime approprié.

Le mercure a été employé sous différentes formes contre l'iritis spécifique.

Sichel recommande le bichlorure de mercure sous la forme suivante :

Bichlorure d'hydrargyre..	0,15
Eau distillée.....	quelq. gouttes.
Extrait de réglisse.....	Q. S.

M. pour 50 pilules à prendre 1 matin et soir et arriver promptement jusqu'à 6 ou 8 par jour.

MM. Desmarres, Galezowski, Abadie, recommandent les pilules de protoiodure, auxquelles M. de Wecker préfère la liqueur de Van Swieten, tandis que d'autres auteurs, Mackensie, Warthon Jones, considèrent le calomel comme la meilleure forme sous laquelle on puisse donner le mercure.

« Le mercure pour être efficace, dit M. le professeur Panas, devra être administré de façon à affecter rapidement et puissamment l'organisme ; ce qu'on

obtient surtout en ayant recours aux frictions mercurielles et aux injection hypodermiques d'après le système Lewis. Nous prescrivons habituellement 5 grammes d'onguent napolitain double en frictions sur l'une ou l'autre jambe, et il est rare qu'au bout de 10 à 15 frictions on n'obtienne pas déjà un commencement d'amélioration. Généralement 30 à 40 frictions sont suffisantes.

« Si l'on donne la préférence aux injections hypodermiques, on prescrira journellement 1 centigramme de sublimé dissout dans un gramme d'eau. On fera ainsi deux injections de 1/2 centigramme chacune à la région dorsale de préférence, afin d'éviter la formation de petits abcès dans le tissu cellulaire sous-cutané. »

M. le professeur Panas reconnaît qu'il y a des gens chez lesquels le mercure administré par la bouche agit d'une manière plus efficace que sous la forme de frictions. « Ce sont là, dit-il, des exceptions ; dans ces cas nous avons l'habitude d'employer à la fois les deux modes d'administration afin de gagner du temps. »

En traçant le traitement des affections syphilitiques des membranes profondes de l'œil, M. le professeur Fournier s'exprime de la façon suivante : « A des lésions comportant une gravité telle, il ne convient pas de marchander le traitement spécifique. C'est au mercure qu'il faut en appeler immédiatement, et au mercure administré de la façon la plus

active, la plus énergique. Les traitements doux, les traitements dits par extinction, ne sont pas de mise en pareil cas. Le protoiodure, le sublimé, l'hydrargyre en nature, administré par l'estomac même à des doses assez élevées, sont pour la plupart du temps inefficaces ou insuffisantes contre ce genre de manifestations.

« Le traitement par les frictions est ici la meilleure, la véritable, la seule ressource.

« Donc pas de demi-mesures, pas de tergiversations qui n'auraient pour résultat que de laisser des lésions se confirmer et devenir incurables. En face d'une ophthalmie profonde de l'œil, sans retard prescrivez les frictions, et les frictions à forte dose, à la dose quotidienne de 4, 6, 8, 10 grammes d'onguent mercuriel double, et même au-delà si besoin est.

« Poussez les frictions jusqu'à influencer la bouche car variable est la dose qui peut agir efficacement sur tel ou tel organisme ; et cette dose, vous n'avez pour la mesurer qu'un seul thermomètre, c'est l'action exercée sur les gencives. La bouche affectée, continuez à la même dose tout en modérant l'irritation buccale soit par le chlorate de potasse, soit par l'administration externe des sulfureux qui facilitent la tolérance du mercure. Guidez-vous d'ailleurs pour la direction du traitement sur les effets thérapeutiques obtenus. Mais en tout cas, sachez bien ceci, c'est qu'il faut agir vite et énergiquement. Sinon la

partie est perdue, et des lésions se produisent auxquelles il n'est plus possible de remédier. »

Pour nous résumer, nous dirons que lorsqu'on est en présence d'une gomme de l'iris, et surtout lorsqu'on a affaire à une gomme du cercle ciliaire, le traitement doit être énergique et rapidement administré.

On laissera de côté les différentes préparations mercurielles que l'on peut administrer par l'estomac, et de suite l'on aura recours aux frictions d'onguent mercuriel double.

1° L'on prescrira pour chaque soir pendant une vingtaine de jours, et davantage s'il est nécessaire, une friction faite alternativement sur l'un des mollets ou la face interne des cuisses avec 5 grammes d'onguent napolitain.

2° L'on évitera la salivation mercurielle en ayant soin, au début du traitement, d'entretenir une propreté excessive de la bouche, et l'on conseillera aux malades de se frotter matin et soir les dents et les gencives au moyen d'une brosse molle avec une poudre astringente.

Poudre de quinquina rouge....	20 grammes.
Extrait de cachou.....	4 —
Essence de menthe.....	Q. S.

De cette façon l'on préviendra la salivation mercurielle, et l'on pourra continuer le traitement que l'on serait forcé d'interrompre si l'on voyait survenir des désordres du côté des gencives.

3° L'on prescrira également 4 grammes d'iodure de potassium par jour et du vin de quinquina.

4° Contre les troubles locaux, l'on conseillera des instillations d'un collyre à l'atropine répétées plusieurs fois par jour; et, s'il survient de l'hypopyon dans la chambre antérieure, l'on pratiquera la paracentèse.

5° Enfin, contre les douleurs vives et intolérables, l'on emploiera les sangsues à la tempe, les vésicatoires, les injections de morphine; mais souvent ces moyens seront impuissants et l'amélioration ne surviendra que sous l'influence du traitement spécifique.

Tel est le traitement qu'a toujours employé avec succès M. le professeur Panas dans son service ophthalmologique.

Plus tard, dans le cas de synéchies, il y aura lieu de songer à une iridectomie pour parer à des accidents ultérieurs.

CHAPITRE X.

Conclusions.

L'œil est, de tous les organes, celui qui doit peut-être le plus souvent payer son tribut à la syphilis.

Dans ces dernières années l'on s'est surtout occupé des lésions syphilitiques des membranes profondes de l'œil ; mais la vérole peut aussi atteindre le segment antérieur. L'iritis spécifique est connue depuis longtemps ; l'on connaît également l'iritis gommeuse ; mais l'histoire des gommes du corps ciliaire est de date toute récente et présente une physionomie toute particulière.

Ces tumeurs, qui appartiennent tout spécialement à la syphilis grave maligne, peuvent envahir un seul œil ou les deux yeux successivement, et se manifestent sous forme d'un néoplasme qui, d'abord peu appréciable à l'extérieur, et logé dans l'épaisseur du corps ciliaire, grossit rapidement, écarte les fibres de la sclérotique et fait hernie dans le tissu épiscléral à 4 ou 5 millimètres du bord de la cornée. Cette tumeur, toujours limitée, occupe le plus souvent le grand diamètre horizontal de l'œil, au niveau de l'insertion du droit interne ou du droit externe, et détermine par sa présence une iridocyclite suppurative extrêmement grave.

La marche de ces tumeurs est tellement rapide qu'elle peut en imposer et faire croire au développement d'un sarcome ; et cependant un diagnostic exact est de la plus grande importance puisque dans un cas (sarcome), il s'agit de faire rapidement l'énucléation, et dans l'autre cas (gomme du corps ciliaire), la tumeur guérit spontanément par le traitement spécifique. Le diagnostic avec le tubercule est plus difficile.

Enfin, le traitement mercuriel, administré sous forme de frictions d'onguent napolitain, lève tous les doutes et amène rapidement la guérison de la lésion ; mais l'œil est loin de recouvrer son intégrité parfaite.

Il est probable que bien des yeux ont été énucléés pour des tumeurs syphilitiques que l'on a prises pour des tumeurs malignes : tel est le fait rapporté par Loring. Il est à souhaiter que dans l'avenir ces cas ne se renouvellent pas alors que l'étude des lésions syphilitiques du globe oculaire sera généralement mieux connue.

BIBLIOGRAPHIE.

ABADIE. — Traité des maladies des yeux.

ADAMS. — Sarcome de l'iris et du corps ciliaire. In The Lancet, 1879.

BARBAR. — Sur quelques affections oculaires rares d'origine syphilitique. Thèse Zurich, 1873.

BARBEYRON. — Iritis syphilitique. Th. Paris, 1873.

BERGER. — Tumeur gommeuse de la conjonctive bulbaire. In Bayern. arztl. intellig. Bl., XXV, 17.

BERTHOLD. — Sur quelques lésions rares du tissu de l'iris. In Société de médecine scientifique de Kœnigsberg, 1876.

BONCOUR. — Observations d'affections oculaires d'origine syphilitique. In Journal d'ophth., 1871.

BRIÈRE. — Etude clinique et anatomique sur le sarcome de la choroïde et sur la mélanose intra-orbitaire. Th. Paris, 1874.

BULL. — Deux cas de lésions syphilitiques curieuses de l'œil. In Transactions of the american ophth. Society de New-York, 1874.

WHITE COOPER. — De l'iritis syphilitique. In London med. Gaz., 1841.

CORNIL et RANVIER. — Manuel d'histologie normale et pathologique, 1869.

CULLERIER. — De l'iritis syphilitique. In Gazette des hôpitaux, 1844.

DELAFIELD. — Inflammation syphilitique de l'œil. In Transactions of the american ophth. Society, 1871.

DENIS. — Etude sur la nature et le traitement de certaines formes d'irido-choroïdite. Th. Paris. 1873.

DESMARRES (L. A.). — Traité des maladies des yeux. — De l'iritis syphilitique maligne. In Gaz. des hôp., 1876.

DEVAL. — Note sur les affections vénériennes de l'œil. In Gaz. méd. de Paris, 1848.

DIXON. — De l'iritis syphilitique chez les enfants. In The Lancet, 1852.

DRESCHFELD. — On a case of sarcoma of the iris. In The Lancet, 1875.

DROUIN. — Etude sur les lésions syphilitiques des membranes profondes de l'œil. Th. Paris, 1875.

DUDOUYT. — Essai sur l'importance du cercle ciliaire en pathologie oculaire. Th. Paris, 1876.

DUPRÉ. — Des affections syphilitiques du globe oculaire. Th. Paris, 1857.

FELLETIN. — De l'iritis syphilitique, 1867.

FEUER. — Des kystes séreux de l'iris. In Wien. med. Presse, 1875.

FOURNIER (Alfred). — Des affections oculaires d'origine syphilitique. In Journal d'ophthalmologie, 1872.

GALEZOWSKI. — Tumeur érectile de la portion scléroticale de la conjonctive. In Recueil d'ophth., 2e série. — Traité des maladies des yeux, 2e édtion. Paris, 1875. — Traité iconographique d'ophthalmoscopie. Paris, 1876.

GAYAT. — Choroïdite suppurative et collection purulente au-dessous du tendon sclérotical du droit supérieur dans un cas de fièvre puerpérale. In Lyon méd., 1878.

A. DE GRAEFE et COLBERG. — Iritis gommeuse. In Arch. für Ophth., t. VIII, p. 288.

A. DE GRAEFE. — Nœvus de l'iris. In Arch. für Ophth., t. VII, p. 36.

GUÉPIN fils. — Sur les kystes de l'iris. Th. Paris, 1860.

GUIBOUT. — Iridocyclite avec tumeur gommeuse de l'iris et hernie choroïdienne de l'œil gauche. In Annales de dermatologie et de syphiligraphie, 1872.

HELBERT. — Ueber die Syphil. iritis, etc. In Deutsche Klinik, 1850.

VON HIPPEL. — Gomme syphilitique s'étendant à toutes les enveloppes de l'œil. In Arch. für Ophth.

HIRSCHBERG. — Sur les granulations de l'iris. In Arch. fur path., anat. u. phys., t. LX.

HOCK. — Affections oculaires syphilitiques. In Schnitzler's Wiener Klinik, 1876.

HUTCHINSON. — De l'iritis syphilitique chez les jeunes enfants. In Med. Times and Gaz., 1860.

JUCQUEY. — Affections syphilitiques du fond de l'œil, 1870.

KIPP. — Syphilitic iritis with gelatinous exsudation. In Arch. of ophthalmology and otology, vol. III, New-York, n °7.

KNAPP. — Pigmental choroidal sarcoma, in the Medical Rep. New-York, juillet, 73.
— Condylomata iridis, in Rust. Magaz., 1843.
KOURCHID. — De l'iritis syphilitique. Th. Paris, 1878.
LAWSON. — Tumeur sarcomateuse de la sclérotique et de la cornée, in The Lancet, 1875.
LORING et ENO. — Gomme syphilitique du corps ciliaire, in Transactions de la Société d'ophth. américaine, 1871.
MACKENSIE. — Traité des maladies des yeux, 1857.
MAUTHNER. — Gomme du corps ciliaire, in Iahresbericht üb. ophth., 1871.
MEILHAC. — Amaurose syphilitique. Th. Paris, 1863.
MOOREN. — Télangiectasie de l'iris.
MONOYER. — Epithelioma perlé de l'iris, in Gaz. méd. de Strasbourg, 1873.
PANAS. — Leçons sur les maladies inflammatoires des membranes internes de l'œil, 1878.
PIÉCHAUD. — Observation de choroïdite suppurative, in Bordeaux médical, n° 40.
PRIESTLEY SMITH. — Glioma of the eyeball and choroidal sarcoma, in Brit. med. Journ., t. I.
QUAGLINO. — Contribution à l'histoire clinique et anatomique des tumeurs intra et extra-orbitaires, in Annali di Ottalmol., VIII, p. 254.
REMY. — Sarcome de la choroïde, in Bull. de Société anat., 1874.
RICHELOT. — Sarcome embryonnaire non mélanique de la choroïde avec décollement de la rétine par un exsudat séreux et atrophie complète du corps vitré, in Bull. de Société anatomique, 1873.
ROBERT (Melchior). — Mémoire sur l'iris syphilitique, in Annales d'oculistique, 1851.
ROBERTSON. — Sarcome de l'iris, in Archiv für Augen. und Orhrenheilkunde.
ROSSIGNEUX. — Des affections oculaires qui dépendent de la syphilis. Th. Paris, 1873.
SERRIGNY. — Contribution à l'étude des complications de l'iritis. Thèse, Paris, 1877.
SCHIESS-GEMUSEUS. — Observations de tumeurs de l'iris, in Arch. für path. anat. med. phy. LXIX.
SCHIRMER. — Observation de télangiectasie de l'iris, in Greissw. med. Beiträge, t. III.

SICHEL. (Arthur). — Note sur un cas de cysticerque sous-conjonctival, in Gaz. des hôpitaux, 73.

SICHEL (J.), — De l'iritis syphilitique, in Journ. des Connaissances médicales pratiques, t. VIII.

— Iconographie ophthalmologique, ou description avec figures coloriées des maladies de l'organe de la vue. Paris, 1852-1859, 1 vol. in-4, avec 80 pl. col.

TAVIGNOT. — De l'iritis syphilitique, in Gaz. des hôpitaux, 1848.

TEALE. — Cysticerque de l'iris, in Ophth. Hosp. Rep., t. V, p. 320.

THON. — Contribution à l'étude de quelques tumeurs rares de la conjonctive. Th. Paris, 1879.

DEL TORO. — Abcès de l'iris consécutif à une iridochoroïdite syphilitique, in Cronica ophth. de Cadix, 1876.

TOURNEAU. — Des abcès de l'iris chez les scrofuleux. Th. Paris, 1879.

WALKER. — De l'iritis syphilitique chez les enfants, in Prov. med. Journ., 1845.

DE WECKER. — Traité des maladies des yeux.

VELPEAU. — Iritis syphilitique, in Dictionnaire en 30 volumes.

VERDALLE. — Note sur deux cas de tumeurs malignes de l'œil, in Bordeaux médical, n° 2.

Tuberculose oculaire.

ABADIE. — Traité des maladies des yeux, 1877.

ALLBUTT. — In The Lancet, 1869.

ANGELUCCI. — Tuberculose de l'œil, in Klin. Monastb. f. Augen., vol. XVI, p. 521.

ANGER (Th.). — Sur un cas de tubercule de la choroïde, in Bull. de la Société de chirurgie, 1878.

BOUCHUT. — Nouveaux éléments de pathologie générale, 3e édition. Paris, 1875. —Atlas d'ophthalmoscopie médicale et de cérébroscopie, Paris, 1876.

CHIARI. — Oestr. med. Jahrb., 1876.

COHNHEIM. — In Archiv de Virchow, 1867.

DELORME. — Des tubercules de la choroïde, Th. Paris, 1873.

FRAENKEL. — In Berlin. klin. Wochensch., 1872.

GALEZOWSKI. — In Arch. génér. de méd., 1867.

GOUPLAND. — Tubercules de la choroïde. In the Lancet, 1874.

A. DE GRAEFE. — In Annales d'oculistique, t. XXXIX, 1857.

A. DE GRAEFE UND LEBER. — In Arch. für ophth. Bd. XVI, 1869.

GRADENIGO. — Tubercule de l'iris, in Giornale d'oftalmologia italiana, 1869.
HIRSCHBERG. — In Berl. klin. Wochensch, 1877.
JACOBSON. — In Archiv für ophth., 1873.
MACKENSIE. — Traité des maladies des yeux , 1857.
MANFREDI. — Contribution clinique et anatomo-pathologique la tuberculose oculaire. Modène, 1876.
MANZ. — In Arch. für ophth., 1858, t. IV, p. 120.
PANAS. — In Bull. de la Soc. de chir., 1878. — Atlas d'anatomie pathologique, 1879.
PARINAUD. — Tuberculose primitive de l'iris. In Bull. de la Soc de chir., 1879.
PASQUIER. — Tubercules de la choroïde. In Journ. d'ophthal., 1872.
PERLS. — Zur Keuntniss der tuberculose des Auges. In Arch. für. ophth., vol. XIX, 1873.
PERRIN (Maurice). — Choroïde. Article du Dictionn. encyclop.
PONCET (de Cluny). - Choroïdite tuberculeuse. In Gaz. méd., 1875.
SALTER. — In Arch. für ophth., 1878.
SALTINI. — Cas de néoplasme de l'iris. In Annali di ottalmologia, 1875.
SAMELSOHN. — Présentation d'une malade atteinte de tuberculose de l'iris à la Société Bas-Rhénane des sciences naturelles et médicales de Borm, 1878. In Berl. klin. Wochens.
STEFFEN. — In Iahrb. f. Kinderheilk., 1870.
SELLY — Tuberculose des yeux. In The Clinic, 1877.
SOELBERG WELLS. — A Treatise of the diseases of the eye, 1869.
TRÉLAT. — Observation dans thèse d'agrégation de Reclus, 1878.
TROCHE. — Des tubercules de la choroïde. Th. Paris, 1875.
WALB. — Ueber Tuberculose des Auges. In Klinische monatsblœtter für Augenheilkunde, 1877.

TABLE DES MATIERES

Introduction 9
Division du sujet 11

CHAPITRE PREMIER.

Considérations générales sur la constitution micrographique de la néoplasie syphilitique 14
Existe-t-il un élément caractéristique de la syphilis? 16
Discussion 16
Est-il possible de faire un diagnostic différentiel des éléments histologiques de la gomme, du tubercule, du sarcome, de l'inflammation simple? 21

CHAPITRE II.

Historique 24
Historique des gommes de l'iris 24
Historique des gommes du corps ciliaire 26

CHAPITRE III.

Anatomie pathologique 29
Anatomie pathologique des gommes de l'iris. Examen microscopique 29
Anatomie pathologique des gommes du corps ciliaire 33
Des granulomes. — Discussion 36
Observations de granulomes 37

CHAPITRE IV.

Etiologie 40

CHAPITRE V.

Symptomatologie 44
Symptômes, marche et terminaison des gommes de l'iris.. 44
Symptômes, marche et terminaison des gommes du corps ciliaire 48

CHAPITRE VI.

Observations 54
Observations de gommes de l'iris 54
Observations de gommes du corps ciliaire 65
Planche 73

CHAPITRE VII.

Diagnostic 82
Diagnostic différentiel des tumeurs de l'iris 82
Abcès. — Lipomes. — Télangiectasies. — Noevi materni. — Kystes. — Sarcomes 82
Observations 84
Diagnostic différentiel des tumeurs du corps ciliaire 95
Cyclite. — Gommes de la conjonctive. — Tumeurs de la conjonctive. — Sarcomes 99
Observations 103
Tuberculose oculaire. — Son histoire. — Sa marche 105
Observations de tubercules de l'iris 112
Observations de tubercules du corps ciliaire 120

CHAPITRE VIII.

Pronostic 129

CHAPITRE IX.

Traitement 130

CHAPITRE X.

Conclusions 135
Bibliographie 137

Paris. — A. Parent, imp. de la Faculté de Médecine, r. M.-le-Prince, 29-31.